症例報告

子宮広間膜異常裂孔ヘルニアによるイレウスの一例

氏家　和人*[1]，小池　浩志[1]，佐々木康成[1]，糸川　嘉樹[1]
山口　明浩[2]，中田　雅支[1]，中井　一郎[1]，前田　和則[3]

[1]京都山城総合医療センター外科
[2]京都第二赤十字病院外科
[3]京都山城総合医療センター産婦人科

A Case of Ileus Caused by an Internal Hernia Through the Broad Ligament of the Uterus

Kazuto Ujiie[1], Hiroshi Koike[1], Yasunari Sasaki[1], Yoshiki Itokawa[1]
Akihiro Yamaguchi[2], Masashi Nakata[1], Ichiro Nakai[1] and Kazunori Maeda[3]

[1]*Department of Surgery, Kyoto Yamashiro General Medical Center*
[2]*Department of Surgery, Japanese Red Cross Society Kyoto Daini Hospital*
[3]*Department of Obstetrics and Gynecology, Kyoto Yamashiro General Medical Center*

抄　録

子宮広間膜異常裂孔ヘルニアは，子宮広間膜欠損部をヘルニア門として生じる稀な内ヘルニアである．

症例は52歳，女性．突然の心窩部痛と嘔吐を認め，夜間に当院救急搬送され内科入院となった．翌朝になっても腹痛が持続し，腹部超音波検査及び腹部造影CT検査にて，子宮広間膜異常裂孔ヘルニアによるイレウスと診断され外科紹介された．同日，全身麻酔下に緊急手術を施行した．腹腔鏡で観察すると左子宮広間膜異常裂孔に回腸が嵌頓しており，これを口側・肛門側から牽引して嵌頓を解除した．解除された腸管には明らかな血流障害は認めず，腸管切除は不要と判断した．再発予防のため，異常裂孔を広げるように左子宮広間膜を切開しておいた．これらの操作は腹腔鏡下で完遂した．術後経過は良好で術後12日目に退院し，術後1年10ヵ月後の現在も再発は認めていない．

本症例では術前診断がつき緊急手術を施行できたことに加え，異常裂孔が比較的大きく腸管が壊死しなかったため，腸切除を免れたと考えられた．今回，我々は腹腔鏡下手術にて修復しえた子宮広間膜異常裂孔ヘルニアによるイレウスの一例を経験したので，報告する．

キーワード：子宮広間膜異常裂孔ヘルニア，イレウス，CT，術前診断，腹腔鏡下手術．

Abstract

A hernia through a defect in the broad ligament of the uterus is a rare internal hernia.

We herein describe the case of a 52-year-old female who was admitted to our hospital at night because of sudden epigastralgia and vomiting. Because the symptoms continued until the next morning,

平成26年6月10日受付　平成26年7月10日受理
*連絡先　氏家和人　〒619-0214 京都府木津川市木津駅前一丁目27番地
ujiie@koto.kpu-m.ac.jp

abdominal echo and contrast-enhanced CT were performed, which revealed ileus caused by an internal hernia through the broad ligament of the uterus. We performed an emergency laparoscopic operation under general anesthesia that same day. We found that the ileum was incarcerated in a defect of the left broad ligament, which was reduced by pulling out the incarcerated ileum from both the oral and anal sides. There were no obvious findings suggesting ischemia at the reduced ileum, so we did not resect it, but we did enlarge the defect to prevent recurrence. The patient left the hospital on POD12, and no recurrence has since been detected.

We believe that we were able to avoid intestinal resection and treat the patient laparoscopically because we were able to make preoperative diagnosis and perform emergency surgery, in addition to the fact that the defect in the broad ligament was too large to cause bowel strangulation.

Key Words: Hernia through the broad ligament of the uterus, Ileus, CT, Preoperative diagnosis, Laparoscopic operation.

緒　　言

子宮広間膜異常裂孔ヘルニアは，子宮広間膜欠損部をヘルニア門として生じる稀な内ヘルニアである．今回，我々はCTで術前診断し，腹腔鏡下に修復しえた子宮広間膜異常裂孔ヘルニアの一例を経験したので，若干の文献的考察を加えて報告する．

症　　例

患　者：52歳，女性

主　訴：心窩部痛，嘔吐

既往歴：特記事項なし．開腹手術歴なし．妊娠・出産歴は正常分娩2回．

現病歴：食直後より突然強い心窩部痛が出現し，数回の嘔吐も認めたため，救急搬送され，夜間内科入院．

入院時現症：身長153 cm，体重51 kg，BMI 21.8．体温36.3℃，血圧158/90 mmHg，脈拍63回/min，SpO2 96％（room air）
腹部は平坦・軟，心窩部に圧痛を認めた．

入院時血液生化学検査所見：WBC 9240/μl，Plt 42.8万/μlと軽度白血球上昇を認めるのみで貧血は認めず．CRP 0.14 mg/dl，CPK 122 IU/l，LDH 212 IU/l．肝・腎機能にも異常を認めなかった．

入院後経過：入院翌日になっても心窩部痛持続するため，腹部エコー（図1）を施行され，内腔に液貯留を伴う拡張した小腸を広範囲に認め，イレウスが疑われた．引き続き施行された腹部造影CT検査（図2）では骨盤内に内腔に液貯留を伴う拡張した回腸を認め，また子宮左側で2つのbeak signを認めることから同部位が閉塞起点となったclosed loopの形成を認め，子宮広間膜異常裂孔ヘルニアによるイレウスと診断された．同部の回腸は造影されてはいるものの，浮腫性の壁肥厚と腸間膜の濃度上昇を認め，静脈うっ滞による絞扼性イレウスを疑われ，手術目的に当科紹介され，即日緊急手術を行った．

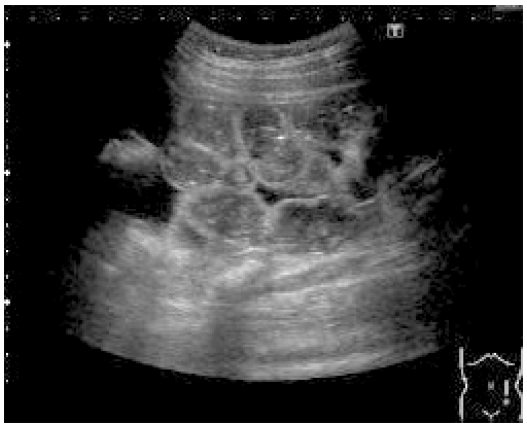

図1　腹部エコー
内腔に液貯留を伴う拡張した小腸を広範囲に認めた．

手術所見（図3）：臍部にSILSポートを留置し，さらに左側腹部に5 mmポートを留置して鏡視下に手術を開始した．淡血性な腹水を少量認めた．子宮広間膜異常裂孔に，4 cm大の回腸漿膜面の葉状の脂肪組織が先進した形で，回腸

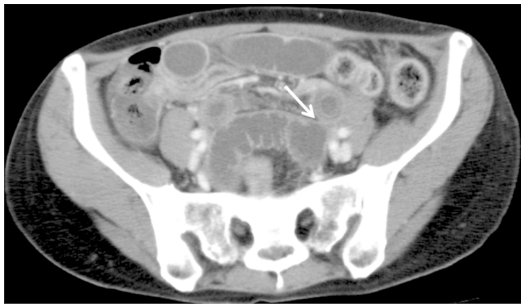

a

b

c

d

図2　腹部造影CT

Douglas窩内に回腸ループ像を認め，これにより子宮は腹側・右側へ偏位している．子宮左側に2つのbeak signを認める（⇒）ことから同部位が閉塞起点となったclosed loopの形成を認め，子宮広間膜異常裂孔ヘルニアによるイレウスと診断された．

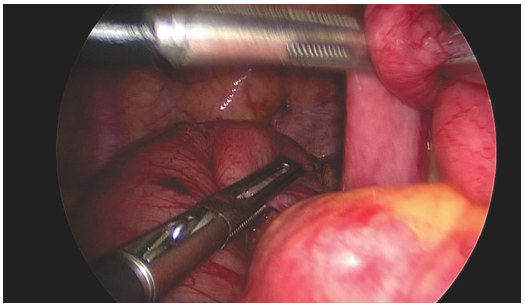

a

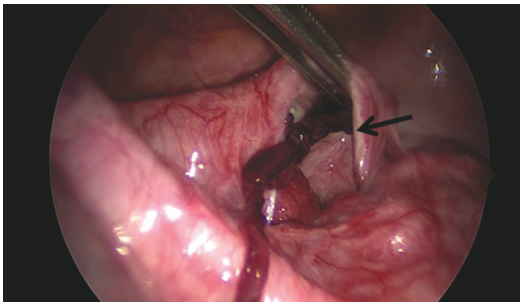

b

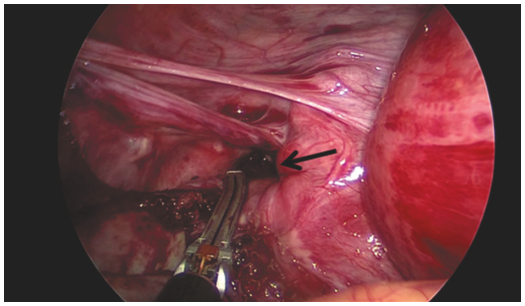

c

図3　手術動画のキャプチャー写真

嵌頓回腸を口側・肛門側から愛護的に牽引して（写真上）嵌頓を解除したところ，子宮広間膜異常裂孔を認めた（写真中・下の→）．その異常裂孔に向かい，子宮円靭帯を切離するとともに子宮広間膜を切開していき（写真下），異常裂孔を開放した．

末端から70～130 cmの回腸約60 cmが嵌頓していた．嵌頓小腸を口側・肛門側から愛護的に牽引して嵌頓を解除した．解除された腸管には不可逆的な血流障害や大きな損傷は認めず，腸管切除は不要と判断し，葉状の脂肪組織のみ切除した．再発予防のため，子宮円靭帯（子宮円索）を切離した上で子宮広間膜を切開していき，子宮広間膜異常裂孔を開放した．以上の操

作は腹腔鏡下で完遂した．ドレーンは留置しなかった．手術時間は2時間41分，出血量は9gであった．

病理組織学的診断：著変のない脂肪組織であった．

術後経過：合併症等なく経過良好で，術後12日目に退院し，術後1年9か月後の現在も再発は認めていない．

考　　察

内ヘルニアとは腹腔内に生理的，または先天的・後天的異常により存在する陥凹や裂孔に腹部臓器が嵌頓するものである[1]．子宮広間膜異常裂孔ヘルニアは，子宮広間膜の欠損による異常裂孔をヘルニア門として生じた内ヘルニアであり（図4），その発生頻度は内ヘルニアの1.6～5.0％であるとされる[2)3)]．内ヘルニアはイレウスの原因としての頻度は1％以下とされており[4]，本疾患によるイレウスの発生頻度は非常に稀とされる．

子宮広間膜の異常裂孔は通常の剖検で約0.5％に見られるとされている[5]．異常裂孔を生じる原因としてHunt[6]らは①ミュラー管の遺残・広間膜の嚢胞等の先天奇形，②妊娠・出産・重労働等の外力に伴う裂傷，③骨盤内感染症による組織の癒着や歪み，④加齢による子宮広間膜の弾力低下を挙げている．また，Hunt[6]らは本疾患を子宮広間膜の裂孔の形態からFenestra type（子宮広間膜前葉・後葉両方の欠損で，子宮広間膜を貫通する）とPouch type（前葉・後葉のいずれか一方の欠損で，欠損部の裂隙を通じて盲嚢を形成する）の2つに分類しており（図4），その多くがFenestra typeと報告している．自験例も，Fenestra typeであった．

2012年に石野ら[7]は1983～2010年までの本疾患の報告例89例について検討し，報告している．それによると年齢は23～94歳，中央値は50歳で，分娩については未産婦が7例（8.8％）で経産婦が72例（91.2％）と経産婦が圧倒的に多かった．手術既往では，腹部手術の既往がある例が28例（31.5％），ない例が57例（64.0％）であった．自験例も，腹部手術の既往はないものの，52歳の正常分娩2回の経産婦である．

本疾患の診断には腹部CT検査が有用とされており，本疾患を示唆する所見として，①Douglas窩内に存在する嵌頓した小腸ループ

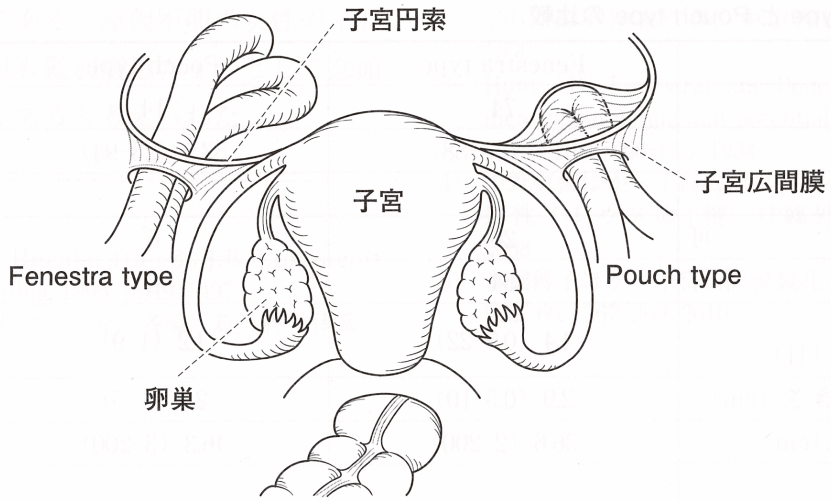

図4　子宮広間膜異常裂孔ヘルニアfenestra typeとpouch typeのシェーマ（手術　第67巻2号より引用[12]）

自験例ではこの図とは逆で，子宮腹側（膀胱子宮窩側）から小腸が進入し，Douglas窩内に小腸ループを形成していた．

像，②小腸ループによる子宮の腹側あるいは片側への偏位，③子宮近傍に小腸または腸間膜の集束像，などが挙げられている[8)–10)]．自験例でもこれらの所見をすべて認めたことから本疾患を術前に診断しえた．石野ら[7)]は，術前に本疾患と診断できたのは89例中25例（28.1％）で全例CTによるものであったと報告している．

本疾患の治療としては，手術で嵌頓腸管の整復，腸管が壊死に至っている場合は腸管切除，そして子宮広間膜異常裂孔の閉鎖（または開放）が行われている．吉村ら[11)]は1977～2010年までの本疾患の報告例86例の報告と自験例を合わせた87例を検討し，開腹手術が73例（83.9％）で，腹腔鏡下手術は14例（16.1％）であるが，近年は腹腔鏡下手術が増えてきていると報告している．また，腸管切除を要したものは35例（40.2％）とやや高率であるとしている．裂孔の処理としては，縫合閉鎖が75例（86.2％），靭帯切開開放が8例（9.2％），付属器靭帯切除が4例（4.6％）と報告している．自験例では，術前検査にて早期に診断でき，緊急手術を施行できたことに加え，異常裂孔が大きかったことにより腸管の壊死が免れ，腸切除を回避できたと考えられた．手術は腹腔鏡下に施行しえたが，自験例では異常裂孔が大きいこともあり産婦人科医の立ち会いのもと，縫合閉鎖ではなく，子宮円靭帯を切離した上で子宮広間膜を切開していき，子宮広間膜異常裂孔を開放する方法を選択した．

結　　語

今回，我々はCTで術前診断し，腹腔鏡下に修復しえた子宮広間膜異常裂孔ヘルニアの一例を経験したので，若干の文献的考察を加えて報告した．

中高年の経産婦で原因不明の腸閉塞を認めた場合，本疾患も鑑別疾患の一つにおく必要がある．

開示すべき潜在的利益相反状態はない．

文　　献

1）Steinke CR. Internal hernia. Three additional case report. Arch Surg 1932; 25: 909-925.

2）池内準次，久保宏隆，岩淵秀一．内ヘルニア（嵌頓）．武藤輝一（編）外科MOOK．東京：金原出版．1984; 35: 714-719.

3）河野文彰，松田俊太郎，種子田優司，市成秀樹，峯　一彦，柴田紘一郎．子宮広間膜異常裂孔ヘルニアの1手術例．日臨外雑誌　2006; 67: 448-451.

4）庄司　佑．イレウス．Ⅱ．各論．和田達雄（監）新外科学大系．東京：中山書店．1990; 25B: 284-286.

5）Lvaudais W, Hartong JM, Otterson WN. Small bowel herniation through adefect in the broad ligament. Am J Obstet Gynecol 1979; 133: 927-928.

6）Hunt AB. Fenestrae and pouches in the broad ligament as an actual and potential cause of strangulated intraacdominal hernia.Surg Gyecol Obstet 1934; 58: 906-913.

7）石野信一郎，比嘉宇郎，友利寛文，山城和也．CTにて術前に診断がついた子宮広間膜ヘルニアの2例．日腹部救急医会誌　2012; 32: 805-808.

8）Suzuki M, Takashima T, Funaki H, Uogishi M, Isobe T, Kanno S, Kuwahara M, Ushitani K, Fuchuh K. Rediologic imaging of herniation of the small bowel through a defect in the broad ligament.Gastrointest Radiol 1986; 11: 102-104.

9）Ishihara H, Terahara M, Kigawa J, Terakawa N. Strangulated herniation through a defect of the broad lifgament of the uterus. Gynecol Obset Invest 1993; 35: 187-189.

10）豊田和弘，中塚博文，眞次康弘，小川尚之，大城久司，小川喜輝．CT所見が有用であった子宮広間膜異常裂孔ヘルニアの3例．臨外　2001; 56: 969-971.

11）吉村文博，吉田晋平，金谷誠一郎，小森義之，櫻井洋一，宇山一朗．腹腔鏡下手術にて診断・治療した子宮広間膜裂孔ヘルニアの1例．臨外　2009; 70: 565-569.

12）渋谷雅常，寺岡　力，坂下克也，豊川貴弘，金原功．子宮広間膜裂孔ヘルニア（Fenestra typeとPouch type）の2例．手術　2013; 67: 257-261.