急速な進行をしめした膵腺扁平上皮癌の1切除例

清水　　健，野口　明則，生駒　大登，伊藤　忠雄
谷　　直樹，山口　正秀，岡野　晋治，山根　哲郎

松下記念病院外科*

Adenosquamous Carcinoma of the Pancreas which Progressed Rapidly —Case Report—

Takeshi Shimizu, Akinori Noguchi, Daito Ikoma, Tadao Ito
Naoki Tani, Masahide Yamaguchi, Shinji Okano and Tetsuro Yamane

Department of Surgery, Matsushita Memorial Hospital

抄　録

症例は67歳男性．他病精査目的で撮影された腹部CTにおいて，膵体尾部に腫瘤を指摘された．腹部CTでは辺縁がenhanceされる腫瘍をみとめ，FDG-PETでは腫瘍部位に一致して強い集積をみとめた．膵癌の診断で膵体尾部切除術，脾臓摘出術を施行した．術後の病理組織所見では，腺癌成分にくわえ，扁平上皮成分もみとめられたため，「膵腺扁平上皮癌」と診断された．術後早期より癌性胸・腹膜炎を発症し，化学療法も奏功せず術後109日目に死亡した．一般に，膵腺扁平上皮癌は扁平上皮癌成分の進行が早いことから，予後不良であることが多いとされている．よって，術前精査にて膵腺扁平上皮癌の存在が疑われるときには，特に速やかな治療開始が肝要であると考えられた．

キーワード：①膵癌，②膵腺扁平上皮癌，③FDG-PET.

Abstract

On abdominal CT, a 67-year-old man was diagnosed with a tumor in the body-tail of the pancreas. Abdominal CT showed a tumor with marginal enhancement at the body-tail of pancreas. FDG-PET demonstrated accumulation at the tumor. We conducted body-tail pancreatectomy and splenectomy based on a diagnosis of pancreatic cancer. Histopathologically, the tumor was diagnosed as adenosquamous carcinoma. The patient died of pleuritis and peritonitis carcinomatosa 109 days postoperatively. It is generally considered that adenosquamous carcinoma of pancreas has a poor prognosis because the squamous cell carcinoma component is expected to show rapid progression. Therefore, treatment should be started immediately when pancreatic tumor is suspected to be adenosquamous carcinoma.

Key Words: ① Pancreatic cancer, ② Adenosquamous cell carcinoma of the pancreas, ③ FDG-PET.

平成21年4月10日受付　平成21年6月8日受理，*〒570-8540 大阪府守口市外島町5-55

緒　　言

膵腺扁平上皮癌は膵癌のなかでも稀な組織型であり，また，その予後は一般に不良であるといわれている．

今回われわれは，急速な経過を示した膵腺扁平上皮癌の1切除例を経験したので報告する．

症　　例

症　例：67歳男性．

主　訴：無し（検診にて発見）．

既往歴：58歳時，膀胱癌に対し経尿道的膀胱腫瘍切除術（TUR-Bt）施行．

家族歴：父に胃癌．

現病歴：上記TUR-Bt後も，泌尿器科にて経過観察中であった．2008年3月，尿細胞診・膀胱鏡検査において膀胱癌再発を疑われ，スクリーニングとして撮影された腹部CTにおいて偶然，膵体尾部に腫瘤を指摘された．TUR-Bt施行後（病理結果：悪性所見無し），膵腫瘤に対する精査を施行，膵臓癌の診断で，手術目的に当科入院となった．

入院時現症：身長168 cm，体重76 kg．貧血・黄疸みとめず．胸腹部に特記すべき所見なく，体表面にリンパ節も触知しなかった．

入院時検査所見：空腹時血糖115 mg/dl，HbA1c 6.0％と軽度上昇していた．腫瘍マーカーはCA19-9が639 U/mlと著明に上昇していたが，CEAは正常であった．

胸・腹部CT検査所見：腹部造影CT上，膵体尾部に，内部がlow densityで周囲が軽度high densityな腫瘤性病変をみとめた．また脾動静

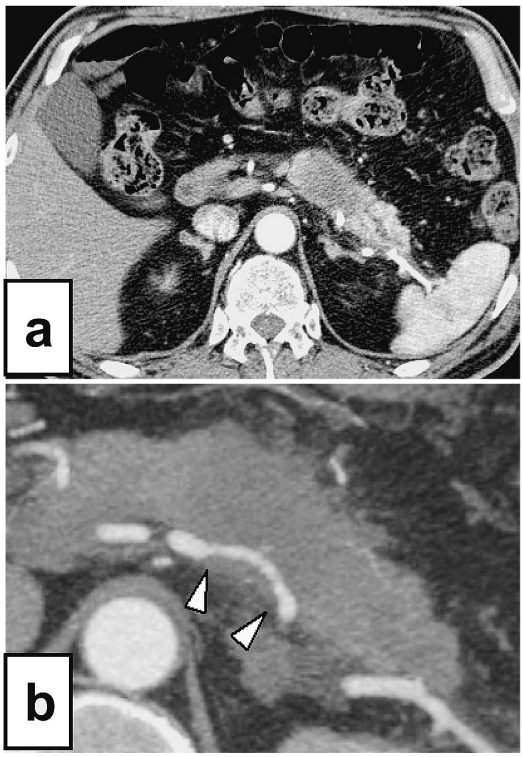

Fig. 1.　Abdominal dynamic CT (early phase).
CT showed a tumor in the body-tail of the pancreas with a peripheral hypervascular area and central hypovascular area (a), and a narrowed splenic artery (arrow) (b).

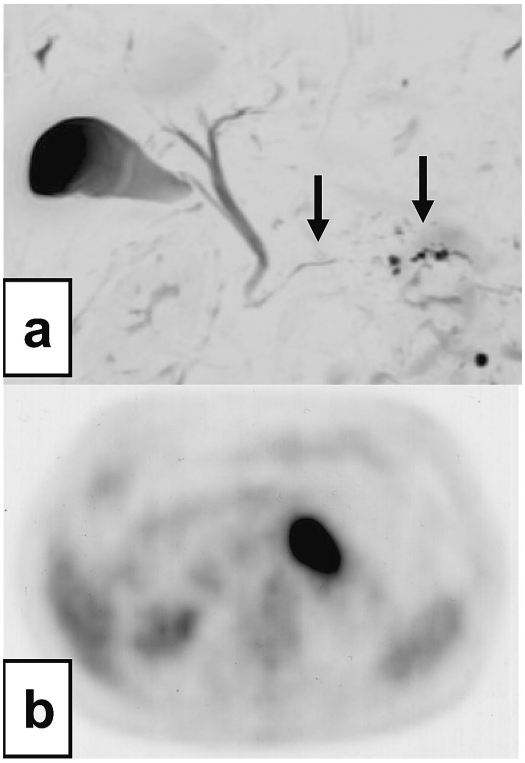

Fig. 2.　MRCP.
The main pancreatic duct was interrupted by the tumor and the distal duct was dilated like a rosary (arrow) (a).
FDG-PET.
FDG-PET showed FDG accumulation in the tumor. (SUVmax = 11.3) (b)

脈の狭小化もみとめた．さらに腫瘤より末梢側の主膵管の拡張も伴っていた（Fig. 1a, b）．腫瘍サイズは，３月初旬撮影分では45×24×20 mmあったものが，４月中旬撮影分では52×28×25 mmと明らかな増大をみとめた．また，これらのCT上，肺転移や胸水貯溜はみとめなかった．

MRCP検査所見：膵体尾部での主膵管の途絶と末梢側膵管の数珠状変化をみとめた（Fig. 2a）．

FDG-PET検査所見：腫瘍部位に一致して，高度の集積をみとめた．またstandardized uptake value値のmax（SUVmax値）は11.3と高値であった（Fig. 2b）．

以上より膵体尾部癌（cT3cN0cM0 cStage Ⅲ）と診断，膵の前方・後方への浸潤の可能性は否定できないものの，切除可能であると考えられたため，５月初旬手術を施行した．

手術所見：網嚢内に径２mm大の白色結節を１ヶみとめた．術中迅速病理診断にて「adenocarcinoma」と判明，膵癌の腹膜転移（M1（PER））と診断した．膵体尾部に存在する腫瘍は，前方で小網に，後方で横行結腸間膜への浸潤をみとめた．また腫瘍は，総肝動脈・左胃動脈の前面に覆い被さるように進展していた．この所見は，術前のCT検査ではみとめておらず，腫瘍のきわめて急速な進展が考えられた．

膵実質を上腸間膜静脈右縁で切離，小網・横行結腸間膜の一部を合併切除する形で膵体尾部切除術，脾臓摘出手術を施行した．

摘出標本：腫瘍は大きさ54×37×30 mm，白色･充実性の腫瘤で，主膵管への浸潤もみとめた（Fig. 3a）．

病理組織所見：中～低分化型腺癌成分（Fig. 3b）にくわえ，角化を伴うシート状配列の扁平上皮癌成分（Fig. 3c）も腫瘍全体の約50％にみとめ，「腺扁平上皮癌」と診断された．また腺癌から扁平上皮癌への移行像も一部にみとめた（Fig. 3d）．以上より，adenosquamous carcinoma, intermediate type, INFγ, ly3, v3, ne3, mpd（－），pS（＋），pRP（＋），pPVsp（＋），pAsp（＋），

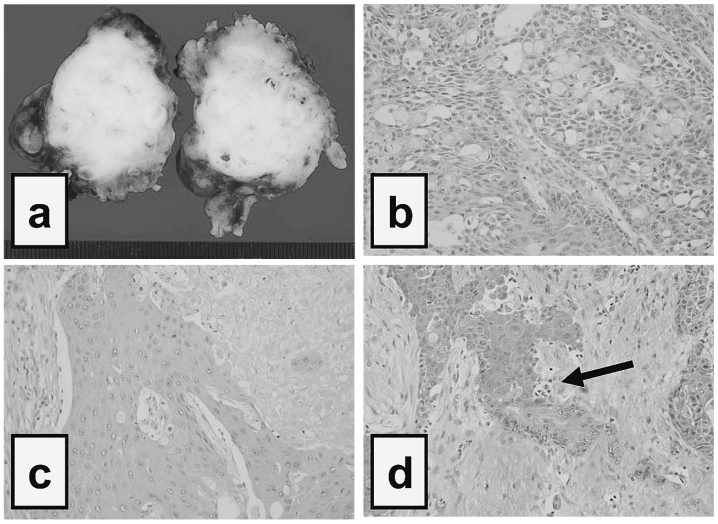

Fig. 3.　Resected specimen.
Cut surface showed a whitish solid tumor. The main pancreatic duct was filled with tumor.（a）
Histopathological study.
The tumor was composed of moderate to poorly differentiated adenocarcinoma（b）and squamous cell carcinoma（c）. Transition between adenocarcinoma and squamous cell carcinoma could be seen（arrow）（d）.（HE stain, ×200）

pPCM(－), pDPM(－), pT4, pN1(＋)(11d,18), pM1(PER), Stage Ⅳb であった.

術後経過：術後1ヶ月で多量の胸水を伴う両側癌性胸膜炎を発症, 胸水量は最大で400 ml/日にも及んだ. S-1/Gemcitabine併用による化学療法および胸膜癒着療法の施行によって胸水の減少をみとめたが, 術後2ヶ月目には癌性腹膜炎も併発, 術後109日目に永眠された.

考　　察

膵腺扁平上皮癌は, 膵癌取扱い規約（第5版）[1]によれば,「腺癌成分と扁平上皮癌成分が相接してあるいは混在してみられるもので, 扁平上皮成分が腫瘍全体の30%以上を占めるもの」と定義されている. 膵腺扁平上皮癌の頻度は非常に低く, 欧米では膵癌全体の0.4%～4.4%[2)3)], 本邦では1981年から2000年までの20年間の膵癌登録の集計によれば2.1%と報告されている[4)].

一方, 発症年齢・性別・初発症状・腫瘍の大きさ・占居部位などに関しては, 膵腺扁平上皮癌と一般的な膵管癌との間で差は無い, とされている[5)].

また, 膵腺扁平上皮癌の発生機序としては, ①円柱上皮と扁平上皮への分化能を持つ細胞より生じるとする説, ②異所性扁平上皮あるいは正常膵管上皮化生の癌化説, ③腺癌の直接扁平上皮癌化説があるが, 現在では③の直接転化説を支持する意見が多い[6)7)]. 本症例でも, 腺癌から扁平上皮癌への移行像をみとめたことは, 直接転化説を裏付ける結果であると考えられた.

次に, 膵腺扁平上皮癌の画像所見に関しては, 通常型の膵管癌と比較しても特徴的な所見は無い, との報告も見られるが[5)], CTや血管造影において腫瘍辺縁のhypervascularityや内部の嚢胞・空洞形成を伴う, との報告も多数みられる[8)9)]. 特に, 腫瘍内の扁平上皮癌成分が優位な症例では辺縁のhypervascularityや内部の嚢胞化を多くみとめるとされている[8)]. 嚢胞形成の機序として, Charbitらの報告[10)]によれば, 扁平上皮癌のdoubling timeは腺癌の1/2と早いため, 腫瘍の増殖に血管新生が追いつかず, 内部壊死をきたしやすく, 嚢胞を形成すると考えられている. また一方では, 扁平上皮癌の有する角化傾向のため, 組織間隙が広くなり内部に嚢胞を形成する場合もある, とされている[11)]. 自験例でも術前CT検査において, 腫瘍辺縁の軽度のdensity上昇と, 内部にlow density areaの存在をみとめたことは, 上記を裏付ける結果と考えられた.

また, 近年では膵癌に対してFDG-PET検査が施行される機会も増加し, その目的は腫瘤形成性膵炎との鑑別のみならず, 病期・転移・再発診断など多岐にわたっている[12)]. 自験例では術前にFDG-PET検査を施行したところ, 腫瘍全体に均一なFDGの高度集積をみとめ, かつそのSUVmax値も11.3と高値を示した.

そこで今回, 膵腺扁平上皮癌におけるFDG-PET検査所見を検討するために, 膵癌に対してFDG-PET検査が保険収載された2002年以降, 2008年までの本邦における膵腺扁平上皮癌の報告例を集計したところ, 検索しえたのは31例であった. それら31例を対象に, 術前FDG-PET検査所見に関する記載の有無を検討したところ, 明確なSUVmax値の記載のあった症例は, 佐々木らの報告した1例のみ[13)]であった. それによると, 通常型膵管癌症例のSUVmax値の平均が6.1であるのに対し, 膵腺扁平上皮癌のSUVmax値は16.8と自験例同様に高値であったことは興味深い結果であった. 腫瘍の組織型とSUVmax値との関連について, たとえば肺癌領域では, 扁平上皮癌組織は腺癌組織に比し, そのSUVmax値は有意に高値を示すとの報告もある[14)]. よって膵癌領域でも今後十分な症例数の蓄積とともに, 同様の傾向を示す可能性も考えられることから, 膵癌の術前組織型診断についてもFDG-PET検査が一助となる可能性も示唆された.

最後に, 膵腺扁平上皮癌の治療法に関してであるが, 切除可能例には原則外科切除が選択される. 膵腺扁平上皮癌は膨張性発育という特徴を有するため, 切除術を施行し得る確率は通常膵癌よりもむしろ高い, との報告もみられ[15)], また一部には切除術後の5年生存を得た症例の

報告もみられる[16)17)]．しかし一般に，膵腺扁平上皮癌の予後は通常型膵管癌よりも不良で，切除例で6ヶ月，非切除例で1.5ヶ月とされている[18)]．同様に1年生存率も，切除例・非切除例で各28.6%・14.1%と報告されている[19)]．これらは，腫瘍中の扁平上皮癌成分の進行速度が早いことが一因であると考えられている．

また，膵腺扁平上皮癌の予後の改善を図る目的で，切除後の補助療法として，あるいは切除不能例に対しても，5-FU, S-1, Gemcitabine等の化学療法や放射線治療も試みられている．一部には，それら集学的治療の奏功例も散見されるが[20)21)]，未だ有効な治療法の確立には至らないのが現状である．

自験例では，他病の精査中に無症状で発見されたにもかかわらず，術前の2度のCT検査時および開腹手術時の各々で腫瘍サイズの明らかな増大および周囲臓器への浸潤もみとめ，さらには術前にはみとめなかった癌性胸・腹膜炎を術後早期に発症，化学療法を施行したにもかかわらず，切除術後わずか3ヶ月で死亡した．これは，報告されている膵腺扁平上皮癌の平均的な経過と比較しても病状の進行は急速であった．よって術前精査で画像所見等から膵腺扁平上皮癌が疑われるときには，その進行の早さも考慮し，特に速やかな治療の開始が重要であると考えられた．

結　　語

急速な進展をきたした膵腺扁平上皮癌の1切除例を経験したので報告した．

文　　献

1）日本膵臓学会編．膵癌取扱い規約 第5版．東京：金原出版，2002.

2）Baylor SM, Berg JM. Cross-classification and survival characteristics of 5,000 cases of cancer of the pancreas. J Surg Oncol 1973; 5: 335-358.

3）Cihak RW, Kawashima T, Steer A. Adenocarcinoma (adenosquamous carcinoma) of the pancreas. Cancer 1972; 29: 1133-1140.

4）日本膵臓学会膵癌登録委員会．日本膵臓学会膵癌登録20年間の総括．膵臓 2003; 18: 101-169.

5）北川 隆，太田知明，相馬光宏，武藤英二，武田章三，御園生潤，神田 誠，岡村毅與志，小原 剛，柴田 好，並木正義．膵腺扁平上皮癌6例の臨床検討．膵臓 1990; 5: 413-420.

6）Yamaguchi K, Enjoji M. Adenosquamous carcinoma of the pancreas: clinicopathologic study. J of Surg Oncol 1991; 47: 109-116.

7）田中千恵，野崎英樹，小林裕幸，清水 稔，秀村和彦，佐々実穂．腺癌の扁平上皮化生から発生したと考えられる膵腺扁平上皮癌の1例．日臨外会誌 2004; 65: 1361-1365.

8）橋本直樹，蒔田富士雄，岩波弘太郎，三ツ木禎尚，小島 明，竹吉 泉，大和田進，福里利夫，森下靖雄．嚢胞性病変を呈した膵腺扁平上皮癌の1切除例―わが国の報告例を含めて―．癌の臨 1999; 45: 1409-1413.

9）冨山 剛，上野規男，福田正巳，玉田喜一，市山雅彦，田野茂夫，岩尾年康，西園 孝，相沢俊幸，木村健．膵腺扁平上皮癌の2例．膵臓 1994; 9: 234-239.

10）Charbit A, Malaire ED, Tubiana M. Relation between the pathological and the growth rate of human tumors. Eur J Cancer 1971; 7: 307-317.

11）世古口凡，堀口祐爾，高川寛子，今井英夫，亀井明，平尾亮人，山田千句美，平野高水，伊藤 圓，宮川秀一，中村従之，堀口明彦，三浦 馥．膵腺扁平上皮癌の1例．腹部画像診断 1990; 10: 113-118.

12）奥山智緒，牛嶋 陽，西村恒彦．膵癌・膵炎のPET．臨画像 2007; 23: 535-543.

13）佐々木健，新地洋之，前村公成，野間秀歳，又木雄弘，陣之内正史，高尾尊身，愛甲 孝．膵癌の治療方針決定に対するFDG-PETの有用性．癌の臨 2006; 52: 901-906.

14）Jeong HJ, Min JJ, Park JM, Chung JK, Kim BT, Jeong JM, Lee DS, Lee MC, Han SK, Shim YS. Determination of the prognostic value of [^{18}F] fluorodeoxyglucose uptake by using positron emission tomography in patients with non-small cell lung cancer. Nucl Med Commun 2002; 23: 865-870.

15）中辻直之，野見武男，高山智燮，堀川雅人，杉原誠一，丸山博司．膵腺扁平上皮癌と早期胃癌の同時性重複癌の1例．日臨外会誌 2003; 64: 752-756.

16）飯田洋也，安部達也，細川正夫，草野敏臣，入江康

司．5年生存が得られた膵腺扁平上皮癌の1例．臨と研 2005; 82: 1001-1003.
17）吉田隆典，佐々木淳，荒巻政憲，坂東登志雄，川野克則，北野正剛．膵全摘術後長期生存中の膵腺扁平上皮癌の1例．日臨外会誌 1997; 58: 1640-1644.
18）池井 聰，片渕 茂，別府 透，佐伯隆人，岡部和利，飽田和博，小川道雄，木原純一．膵腺扁平上皮癌の1切除例．膵臓 1993; 8: 545-551.
19）西村元宏，吉村哲規，安井 仁，松田 明，原田善弘，清水正啓．著明な膵外性発育を呈した膵腺扁平上皮癌の1切除例．京府医大誌 1998; 107: 187-193.
20）Shibagaki K, Fujita K, Nakayama S, Takenaka M, Fukuba N, Matsui S, Ozaka M, Yoshinaga H, Masuzaka A, Watanabe A, Fujiwara H, Sugawara A, Fujita T, Mukai H, Kinoshita Y. Complete response of a pancreatic adenosquamous carcinoma to chemoradiotherapy. Int J Clin Oncol 2008; 13: 74-77.
21）Yamaue H, Tanimura H, Onishi H, Tani M, Kinoshita H, Kawai M, Yokoyama S, Uchiyama K. Adenosquamous carcinoma of the pancreas: successful treatment with extended radical surgery, intraoperative radiation therapy, and locoregional chemotherapy. Int J Pancreatol 2001; 29: 53-58.