原　　著

子宮頸部上皮内腺癌の術前診断における細胞診の有用性の検討

沖村　浩之[1]，澤田　守男*[1]，安川　　覚[2,3]，森　　泰輔[1]，原田　規子[3]
山口　一美[3]，中川有希子[3]，磯島　喜孝[3]，由木はる美[3]，松島　　洋[1]
野口　敏史[1]，岩破　一博[1]，柳澤　昭夫[2,3]，北脇　　城[1]

[1]京都府立医科大学大学院医学研究科女性生涯医科学
[2]京都府立医科大学大学院医学研究科人体病理学
[3]京都府立医科大学附属病院病院病理部

Diagnostic Utility of Cervical Cytology for Adenocarcinoma in Situ of the Uterine Cervix

Hiroyuki Okimura[1], Morio Sawada[1], Satoru Yasukawa[2,3], Taisuke Mori[1], Noriko Harada[3]
Kazumi Yamaguchi[3], Yukiko Nakagawa[3], Yoshitaka Isojima[3], Harumi Yuki[3]
Hiroshi Matsushima[1], Toshifumi Noguchi[1], Kazuhiro Iwasaku[1]
Akio Yanagisawa[2,3] and Jo Kitawaki[1]

[1]*Department of Obstetrics and Gynecology, Kyoto Prefectural University of Medicine Graduate School of Medical Science*
[2]*Department of Surgical Pathology, Kyoto Prefectural University of Medicine Graduate School of Medical Science*
[3]*Divison of Diagnostic Pathology, University Hospital, Kyoto Prefectural University of Medicine*

抄　　録

緒言：子宮頸部腺癌における初期腺系病変の診断はいまだに困難とされている．今回我々は，当院において手術標本から子宮頸部上皮内腺癌（AIS）と診断された症例を検討し，術前診断の問題点について考察した．

方法：2003年1月から2012年12月までに当院で子宮頸部円錐切除術／子宮全摘術を行い，AISあるいは上皮内腺扁平上皮癌と診断された5例の細胞診，コルポスコピー所見，コルポスコピー下子宮頸部生検（生検）で得られた組織，手術標本の検討を行った．

結果：5例の内訳は，AIS単独が2例，上皮内腺扁平上皮癌が1例，扁平上皮内癌とAISの合併が1例，扁平上皮癌とAISの合併が1例であった．術前の細胞診ではAIS単独の1例のみ腺系の上皮細胞異常を指摘されたが，再検討した結果全てに認めた．癌合併例を除くとコルポスコピーではAIS単独の1例では所見がなく，2例では手術標本と比較し病変の範囲が過小評価であり，生検された3例中2例ではAISを特定できなかった．

平成26年11月11日受付　平成27年1月9日受理
*連絡先　澤田守男　〒602-8566 京都市上京区河原町通広小路上ル梶井町465
mosawada@koto.kpu-m.ac.jp

考察：腺系病変は子宮頸管の深奥に存在しやすいためコルポスコピーや生検による初期病変の術前診断は困難である．子宮頸管の深奥まで採取した細胞診で腺系の上皮細胞異常の有無を詳細に検討することが肝要であると考えられた．

キーワード：子宮頸部上皮内腺癌，子宮頸部細胞診，ベセスダシステム，コルポスコピー．

Abstract

Objective: Adenocarcinoma in situ of the uterine cervix (AIS) is generally asymptomatic and undetectable by gross examination. We retrospectively evaluated the diagnostic utility of cervical cytology, colposcopy, and cervical biopsy for AIS.

Methods: Cases of 5 patients diagnosed with AIS or adenosquamous cell carcinoma in situ with subsequent surgery in our hospital between January 2003 and December 2013 were retrospectively analyzed.

Results: Upon initial presentation, 2 patients were diagnosed with AIS, 1 with adenosquamous cell carcinoma in situ, 1 with AIS associated with squamous cell carcinoma in situ, and 1 with AIS with invasive squamous cell carcinoma. On preoperative cervical cytology, atypical glandular cells were detected in only 1 case; however, our retrospective analysis showed the presence of atypical glandular cells in all cases. On colposcopy, no abnormal findings were detected in 1 case of pure AIS and the extent of the lesion site was underestimated in 2 cases, except for AIS with invasive squamous cell carcinoma. Colposcopy-assisted cervical biopsy revealed AIS in only 1 of 3 cases tested.

Conclusion: As AIS was retrospectively identified on cervical cytology in all 5 cases, cervical cytology may be an available diagnostic method for the detection of glandular cytologic abnormalities indicative of AIS.

Key Words: Adenocarcinoma in situ of the uterine cervix, Cervical cytology, Bethesda system, Colposcopy.

緒　　言

近年，子宮頸部扁平上皮癌の減少に伴い，子宮頸部腺癌の占める割合は増加傾向にあり，子宮頸癌の約20％を占めるようになった[1]．子宮頸部腺癌は，一般的には扁平上皮癌と比して予後不良の疾患と捉えられている．その予後改善のためには早期診断が必須であるが，子宮頸部細胞診やコルポスコピーを用いた診断は困難とされている．1988年のベセスダシステムの導入も子宮頸部腺系細胞の診断精度を向上させるには至っておらず[2]，本格導入から間もない本邦では定着に時間を要するものと思われる．子宮頸部腺系病変は子宮頸管深奥にスキップ病変のように多発性に存在することがあるため[3]，コルポスコピー下子宮頸部生検（生検）や子宮頸部円錐切除術などによる診断・取り扱いには慎重さが必要とされる．

今回我々は，当院において手術標本から子宮頸部上皮内腺癌（AIS），もしくは上皮内腺扁平上皮癌と診断された症例の術前診断を後方視的に再検討し，その問題点について考察した．

方　　法

対象は，2003年1月から2012年12月に当院で子宮頸部円錐切除術／子宮全摘術を行い，AISあるいは上皮内腺扁平上皮癌と診断された全症例とした．但し，本検討には最小偏倚性腺癌や分葉状子宮頸部腺過形成（LEGH）と病理診断された症例は含めていない．

まずは，コルポスコピーと子宮頸部生検組織病理診断とを比較した．手術標本は，切除直後に子宮頸部～体部に至るまで前壁切開し，ホルマリン固定されている．その標本を用いて，病変の存在部位として，①病変のclock position，②子宮腟部先端と病変下端までの距離（子宮内

膜面に平行に計測）を推定した．これらの所見をコルポスコピー所見と対比し，手術標本における病変の存在部位との関連を検討した（図1）．

次に，子宮頸部細胞診標本を再鏡検し，細胞診断を後方視的に検討した．当院に従事する細胞診専門医と病理専門医，細胞検査士らとともに各標本につき5名でレビューを行った．ベセスダシステム2001にもとづいて細胞所見の評価項目を以下のように設定した．各観察者が個別に評価し，標本の腺系細胞の診断を最終決定した．

子宮頸部の腺系病変を後方視的に検討するにあたって，次のような観察評価項目を設定した：①背景（腫瘍性／炎症性／所見なし），②異型細胞分布（集塊性／孤立性／散在性），③高円柱上皮（あり／なし），④羽毛状変化（あり／なし），⑤核の重積性（あり／なし），⑥蜂巣状構造（あり／なし），⑦核の偏在（あり／なし），⑧N/C比の上昇（あり／なし），⑨卵形もしくは長円形核（あり／なし），⑩核形不整（あり／なし），⑪クロマチン増量（あり／なし），⑫クロマチン分布（均一／不均一／粗顆粒状），⑬核小体の大きさ（大型／中程度／小型），⑭核小体の明瞭度（明瞭／不明瞭），⑮細胞出現頻度（高い／低い）．各項目の所見を各レビューワーが1つ選択し，回答が困難な場合は無回答でも可と

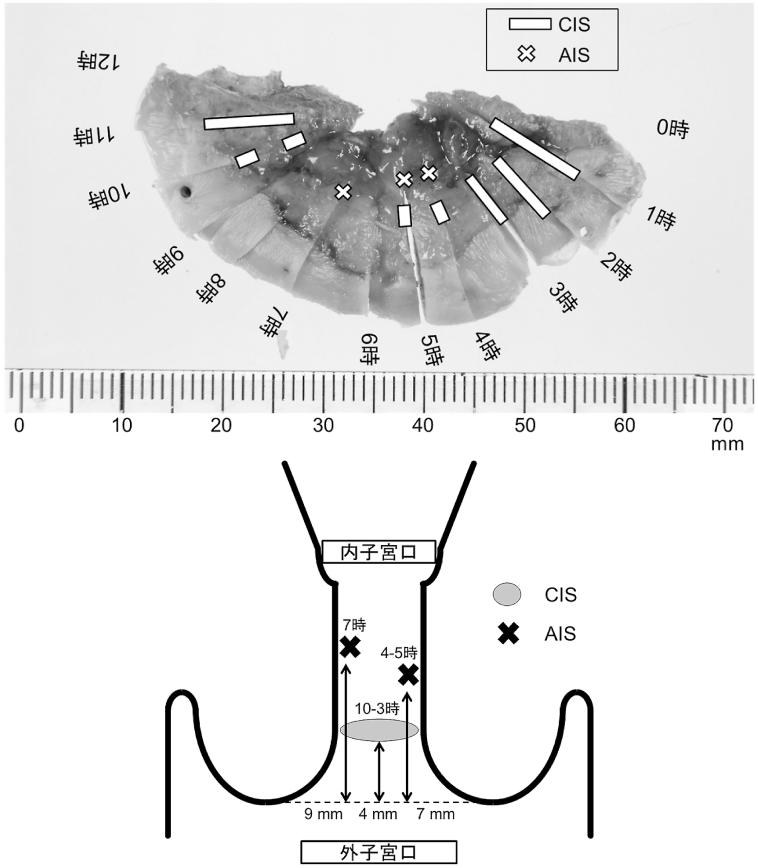

図1　病変の部位の検討
例として症例4を提示する．手術標本の切り出し図（上段）をもとに，下段のシェーマのように病変の存在部位を決定した．

した．回答を集計し，細胞診における各評価項目の重要性や検者間誤差を検討した．

結　　果

1．患者背景

年齢は30代から40代の女性であり，当院への受診理由は不正性器出血もしくは検診での細胞診異常のためであった．術前に浸潤癌と診断された例は広汎子宮全摘術，MRIによる術前画像診断でLEGHを疑われたものは単純子宮全摘術，その他の3例は子宮頸部円錐切除術を施行した（表1）．

手術標本でAISと診断された症例は4例あり，そのうちAISが単独で認められたものは2例，残りの2例は上皮内扁平上皮癌（CIS）もしくは浸潤性扁平上皮癌（SCC）との合併例であった．上皮内腺扁平上皮癌単独例が1例あった．AISの1例とAISとCISの合併例では，skip lesionとしてAISが2カ所に認められた．

2．コルポスコピー所見と生検組織による術前診断の検討

手術標本でAISと診断できた病変箇所がコルポスコピーで術前に異常所見を呈した例は，7部位中5部位（71.4%）であった．子宮頸部生検でAISと診断しえた例は1部位（14.3%）のみであった．AISと術前診断できなかった病変のうち生検を施行された3部位は，症例1でAISの部位が腺異形成，症例3の上皮内腺扁平上皮癌の部位がCIS，SCC症例ではSCCのみと診断した．症例4は2カ所のAISを認めたが，コルポスコピーでは全周性に病変があると判断されたため1カ所のみ生検されていた（表2）．

手術標本の検討では，AISは子宮腟部先端より6 mmから20 mm（平均10±5 mm）奥の位置に存在していた．生検でAISと診断した部位は子宮腟部先端より7 mmに，SCCに合併した例を除くコルポスコピーで異常を呈した4部位は子宮腟部先端より平均7±1 mmに，コルポスコピーで異常を検出できなかった2部位は子宮腟部先端より14±6 mm奥に病変が存在した．上皮内腺扁平上皮癌は1例のみ認められ，その病変は最も外頸部に近い部位で子宮腟部先端より2 mmのところに全周性に存在しており，生検ではCISと診断していた．

3．子宮頸部細胞診の再検討

術前の細胞診でAISとの判定に至った例はなかった．しかし再検討の結果，全症例に腺系の上皮細胞異常ありと判定され，5例中3例にAISと判定するに足る細胞を認めた（図2-6）．残りの2例に関して，症例3はAGC-FN（atypical glandular cells, favor neoplastic），症例4は腺系の上皮細胞異常の出現頻度が特に低いこともありAGC-NOS（atypical glandular cells, not otherwise specified）と判定した（表3）．

各評価項目を集計したところ（表4），AISと判定された細胞で目立った回答は，腫瘍性背景ではないこと・異型細胞が集塊状に出現・高円柱上皮・N/C比の上昇・卵形核～長円形核・核

表1　患者背景

	年齢	受診動機	術前診断 （診断根拠となった検査）	手術方法	最終病理診断
症例1	34	細胞診異常(HSIL)	子宮頸部腺異形成	子宮頸部円錐切除術	AIS
症例2	43	細胞診異常(AC)	AGC-FN(細胞診) LEGH(MRI)	単純子宮全摘術	AIS
症例3	38	不正性器出血	CIS(生検)	子宮頸部円錐切除術	Ad-Sq ca in situ
症例4	38	細胞診異常(クラスⅢb)	AIS(生検)	子宮頸部円錐切除術	CIS + AIS
症例5	43	不正性器出血	子宮頸癌(生検)	広汎子宮全摘術	SCC + AIS

HSIL : high grade squamous intraepithelial lesion; AC : adenocarcinoma; AGC-FN : atypical glandular cells, favor neoplastic; LEGH : lobular endocervical glandular hyperplasia; CIS : squamous cell carcinoma in situ; AIS : adenocarcinoma in situ; Ad-Sq ca in situ : adenosquamous carcinoma in situ

表2　術前・術後診断の比較

	術前診断			術後診断	
	コルポスコピー 病変の局在	所見	生検組織診断	手術標本による最終病理診断	子宮腟部先端からの距離
症例1	4時	Wg	子宮頸部腺異形成	AIS	6mm
	7－8時	粗大病変なし		AIS	8mm
	12時	Wg	子宮頸管炎		1mm
症例2	6－9時	粗大病変なし		AIS	20mm
症例3	全周性			Ad-Sq ca in situ	2mm
	6時	Wf, M, P	壊死組織		
	12時	Wf, M, P	CIS		
症例4	全周性	Wf, P			
	4－5時		AIS	AIS	7mm
	7時			AIS	9mm
	10－3時	Wf, M, P	子宮頸部高度異形成	CIS	4mm
症例5	後唇	IC	SCC	SCC	0mm
	7時			AIS	

Wg：白色上皮(腺口型), Wf：白色上皮(扁平型), M：モザイク様, P：赤点班, CIS：squamous cell carcinoma in situ, AIS：adenocarcinoma in situ, SCC：squamous cell carcinoma, Ad-Sq ca in situ：adenosquamous carcinoma in situ.

の偏在性・核の重積性・核形不整・蜂巣状構造を認めないことであった．このうちN/C比の上昇に関しては症例1で，核形不整に関しては症例2と症例4で回答が不一致であったが，それ以外の症例では5人の回答が一致していた．クロマチン増量・クロマチン分布・核小体の所見については一定の傾向はみられなかった．5人全員の回答が一致したものは，細胞出現頻度をのぞく5症例・14項目のうち48項目（68％）であった．

考　　察

コルポスコピーと生検によって術前に上皮内腺系病変と診断できた症例は1部位（14.3％）のみと少なかった．AISはCIN3（高度異形成とCISに相当する上皮内扁平上皮病変）の1/50～1/100の頻度と言われており，さらに25～75％がCIN3と共存していると言われている[1]．コルポスコピーで所見を呈した残りの部位のうち，1部位は腺異形成と診断したが，2部位（50％）は上皮内腺扁平上皮癌とSCC合併例であったことから，子宮頸部生検では合併する扁平上皮系病変により腺系病変の過小評価をしている可能性がある．

AISは多発性に出現する場合や，子宮頸管の深奥（子宮腟部先端より30 mm程度奥の位置まで）に存在することがあり，子宮頸部円錐切除術においても十分な奥行きの子宮頸管切除を要する[2]．子宮腟部先端からの距離を比較したところ，AISは子宮腟部先端より平均10 mm奥に存在していた．コルポスコピーで検出できなかった2部位は子宮腟部先端より14 mm奥に病変が存在したことから，子宮頸管深部に存在するAISのコルポスコピーによる検出は困難と考

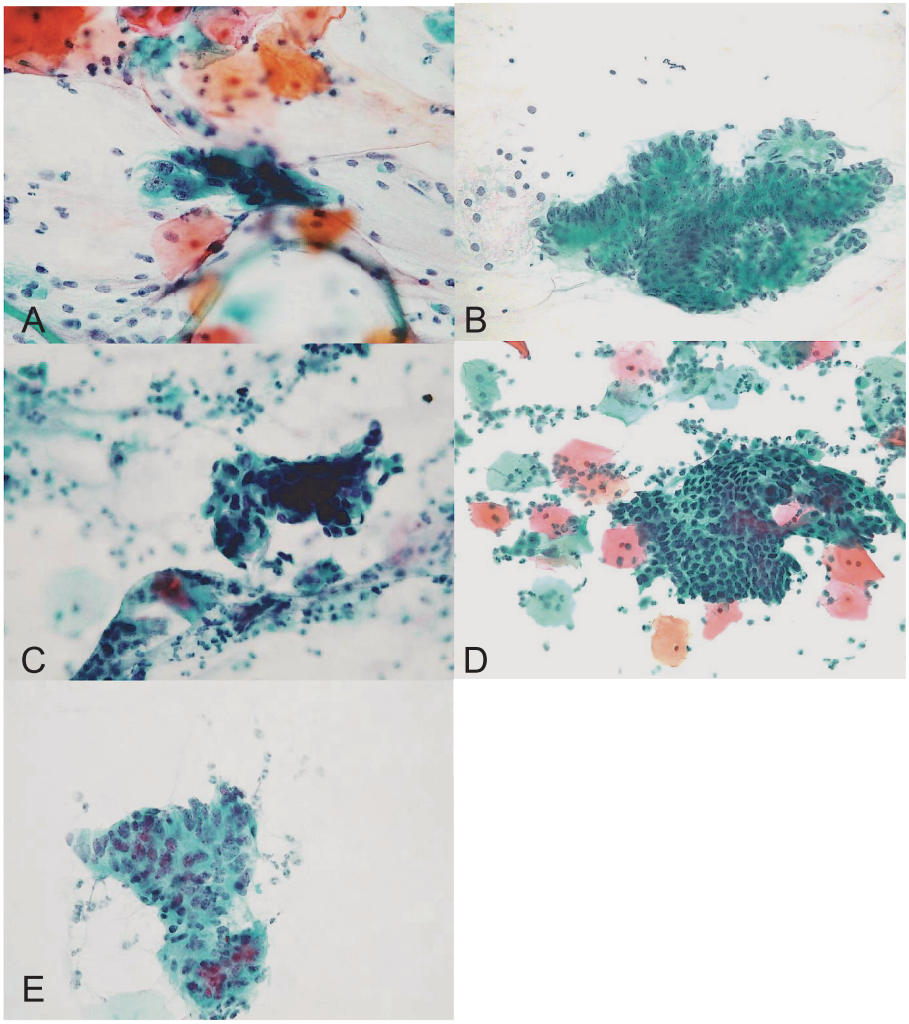

図２　本検討で認められた腺系の上皮細胞異常像
（A）症例１：AIS と判定した症例．高円柱上皮からなる細胞集塊を認め，核形不整・核の偏在を示す．（B）症例２：AIS と判定した症例．高円柱上皮からなる比較的大きな細胞集塊において，一部には柵状配列･羽毛状変化を呈し，核の偏在や長円形核，明瞭な大型の核小体を認める．（C）症例３：AGC-FN と判定した症例．核クロマチンの増量や核形不整，高いN/C比を示すなどの腫瘍性変化を来していると考えられるが，核小体も目立たずAISとの診断には至らず．（D）症例４：AGC-NOS と判定した症例．比較的大きな腺系細胞からなる細胞集塊で，核の偏在や腫大を認めるものの，AIS との判定には至らず．（E）症例５：AIS と判定した症例で，SCC を合併していたもの．一部に羽毛状変化を呈し，核形不整や核の偏在を認める．

える．ただし，AIS が細胞診で偽陰性となる場合はサンプリングエラーのよるものが多いと考えられており[6]，産婦人科医は子宮頸部細胞の採取時は子宮頸管の深奥にある腺上皮からの採取を十分に意識する必要がある．

子宮頸部細胞診による AIS や AGC（atypical glandular cells）の判定は，扁平上皮系病変と異なり，子宮頸部腺癌の前駆病変としての細胞変

表3　子宮頸部細胞診の再検討結果

	再検討前		再検討後
	術前細胞診断	手術標本による最終病理診断	レビューでの腺系の上皮細胞異常の判定
症例1	ASC-H	AIS	AIS
症例2	AGC-FN	AIS	AIS
症例3	HSIL (CIS)	Ad-Sq ca in situ	AGC-FN
症例4	ClassⅢb (Severe dysplasia)	CIS + AIS	AGC-NOS
症例5	SCC	SCC + AIS	AIS

ASC-H : atyplical squamous cells, cannot exclude HSIL; AGC-FN : atypical glandulra cells, favor neoplastic; HSIL : high grade squamous intraepithelial lesion; CIS : squamous cell carcinoma in situ; SCC : squamous cell carcinoma; Ad-Sq ca in situ : adenosquamous carcinoma in situ; AGC-NOS : atypical glandular cells, not otherwise specified

表4　子宮頸部の腺系の上皮細胞異常に関するレビューの観察項目集計結果
5人の評価者のうちその所見を採った人数をスコアとして表記している.

評価項目		症例1	症例2	症例3	症例4	症例5
背景	腫瘍性背景	0	0	0	0	0
	炎症性背景	3	1	5	5	5
異型細胞分布	集塊	4	5	4	4	5
	孤立性	1	0	0	0	0
	混在	0	0	1	1	0
高円柱上皮		5	5	5	1	5
羽毛状変化		0	5	0	0	3
核	重積	5	5	5	5	5
	蜂巣状構造	0	0	0	0	0
	偏在	5	5	5	5	5
	N/C比上昇	4	5	5	5	5
	卵形・長円形核	5	5	5	0	5
	核形不整	5	4	5	3	5
クロマチン増量		2	1	5	2	2
クロマチン分布	均一	1	5	3	0	5
	不均一	4	0	2	5	0
	粗顆粒状	0	0	0	0	0
核小体	大型	2	5	0	1	0
	中程度	2	0	0	0	5
	小型	1	0	4	0	0
	明瞭	1	5	0	0	2
	不明瞭	1	0	4	5	0
細胞出現頻度	高頻度	0	0	0	0	0
	低頻度	5	5	5	5	5

本スコアは、5人の観察者のうちその所見を採った人数を示している。

化という認識が十分にされていないため難しく[7]，コルポスコピーと同様に腺系病変の早期発見は困難とされている．特にAGCというクライテリアは良性反応性変化から腫瘍性変化まで多彩な細胞変化を含んでいる[8]．術前の子宮頸部細胞診で腺系の上皮細胞異常を検出した症例は1例のみであったが，再検討したところ扁平上皮病変を合併しているものも含めて全ての

標本で認めた．腺系の上皮細胞異常の出現頻度は一般的に低いとされており，AGC と診断されるのは 0.18～0.74％程度と報告されている[9]．しかし，本検討の結果から，子宮頸部腺系病変を臨床的に疑う症例に対して，その情報を細胞検査士や病理医に鏡検前に提供しえた場合，子宮頸部細胞診による腺系病変の検出率が上がる可能性があることが示唆された．さらに，各項目の回答の一致率は 68％と比較的高く，腺系の上皮細胞異常を診断するための検者間誤差は小さいと考えられた．

細胞診で AGC と判定された場合，悪性度の高い病変が発見される可能性は 22.2～87.8％と高いことが報告されている[10]．したがって，細胞診標本を検鏡する際は腺系細胞の異常に対しても積極的に拾い上げる姿勢が重要である．細胞診で腺系病変が疑われた場合は，コルポスコピー下子宮頸部生検組織診の精度が決して高くないことを念頭において慎重に取り扱う必要がある．

この論文の要旨は，第 3 回アジア婦人科腫瘍学会で発表した．

開示すべき潜在的利益相反状態はない．

文　献

1）Smith HO, Tiffany MF, Qualls CR, Key CR. The rising incidence of adenocarcinoma relative to squamous cell carcinoma of the uterine cervix in the United States — a 24-year population-based study. Gynecol Oncol 2000; 78: 97-105.

2）Cangiarella JF, Chhieng DC. Atypical glandular cells — an update. Dign Cytopathol 2003; 29: 271-279.

3）Lea JS, Shin CH, Sheets EE, Coleman RL, Gehrig PA, Duska LR, Miller DS, Schorge JO. Endocervical curettage at conization to predict residual cervical adenocarcinoma in situ. Gynecol oncol 2002; 87: 129-132.

4）Horn LC, Klostermann K. [Precancerous lesions of the uterine cervix: morphology and molecular pathology]. Pathologe 2011; 32: 242-254. doi: 10.1007/s00292-011-1517-0.

5）Bertrand M, Lickrish GM, Colgan TJ. The anatomic distribution of cervical adenocarcinoma in situ: implications for treatment. Am J Obstet Gynecol 1987; 157: 21-25.

6）Ruba S, Schoolland M, Allpress S, Sterrett G. Adenocarcinoma in situ of the uterine cervix: screening and diagnostic errors in Papanicolaou smears. Cancer 2004; 102: 280-287.

7）Ajit D, Gavas S, Joseph S, Rekhi B, Deodhar K, Kane S. Identification of atypical glandular cells in pap smears: is it a hit and miss scenario?. Acta Cytol 2013; 57: 45-53. doi: 10.1159/000342744.

8）Chhieng DC, Elgert PA, Cangiarella JF, Cohen JM. Clinical significance of atypical glandular cells of undetermined significance. A follow-up study from an academic medical center. Acta cytol 2000; 44: 557-566.

9）Wood MD, Horst JA, Bibbo M. Weeding atypical glandular cell look-alikes from the true atypical lesions in liquid-based Pap tests: a review. Dign Cytopathol 2007; 35: 12-17.

10）Shoji T, Takatori E, Takeuchi S, Yoshizaki A, Uesugi N, Sugai T, Sugiyama T. Clinical significance of atypical glandular cells in the Bethesda system 2001: a comparison with the histopathological diagnosis of surgically resected specimens. Cancer Invest 2014; 32: 105-109. doi: 10.3109/07357907.2014.880453.