症例報告

Parietex™ Composite（PCO）Mesh を用い腹腔鏡下に修復した Morgagni 孔ヘルニアの一例

石本　武史*[1]，満田　雅人[1]，本宮　久之[1]，渡邉　信之[1]
當麻　敦史[1]，中村　憲司[1]，落合登志哉[1]，大辻　英吾[2]

[1]京都府立医科大学附属北部医療センター外科
[2]京都府立医科大学大学院医学研究科消化器外科学

A Case of Morgagni Hernia Repaired Laparoscopically Using ParietexTM Composite（PCO）Mesh

Takeshi Ishimoto[1], Masato Mitsuda, Hisayuki Hongu, Nobuyuki Watanabe, Atsushi Toma, Kenji Nakamura, Toshiya Ochiai and Eigo Otsuji[2]

[1]*Department of Surgery, North Medical Center Kyoto Prefectural University of Medicine*
[2]*Department of Digestive Surgery, Kyoto Prefectural University of Medicine Graduate School of Medical Science*

抄　録

症例は79歳，女性．突然の右季肋部痛を主訴に当院救急外来を受診した．胸部X線，胸腹部CT検査において横行結腸と大網が右胸腔側に脱出しており，ヘルニア門の位置からMorgagni孔ヘルニアが疑われた．保存的に症状は改善したため待機的に腹腔鏡下の修復術を施行する方針とした．手術を施行したところ，胸骨右後面にヘルニア門を認め，術前診断の通りMorgagni孔ヘルニアであった．ヘルニア門は5×3 cm大で横行結腸と大網が陥入していたが容易に引き出すことができた．ヘルニア嚢の切除は行わずParietex™ Composite（PCO）Meshによるヘルニア門の閉鎖を施行し手術終了となった．経過良好で術後3日目に軽快退院した．術後6か月を経過したが現在のところ再発は認めていない．Morgagni孔ヘルニアをはじめとする成人の横隔膜ヘルニアは比較的稀な疾患であり現在のところ確立された治療法は無いが，腹腔鏡手術によるメッシュを用いた修復は安全に施行可能であり，侵襲，整容性の観点からも極めて有用な術式であると考えられる．

キーワード：Morgagni孔ヘルニア，腹腔鏡手術，Parietex™ Composite（PCO）Mesh.

Abstract

A 79-year-old woman had visited emergency center with a chief complaint of sudden right hypochondriac pain. As transverse colon and greater omentum were shown to have prolapsed into the

平成27年2月17日受付　平成27年3月4日受理
*連絡先　石本武史　〒629-2261 京都府与謝郡与謝野町男山481
ishimoto@koto.kpu-m.ac.jp

right thoracic cavity on chest X-ray and computed tomography, we diagnosed Morgagni hernia by the position of the hernial orifice. Her symptom disappeared spontaneously, and we planned to perform laparoscopic surgical repair electively. During laparoscopic surgery, the hernial orifice was confirmed at the right side and behind of the sternum as diagnosed preoperatively. Although transverse colon and greater omentum had invaginated into the hernial orifice, which was 5×3 cm in diameter, we easily reduced them into the abdominal cavity. The hernial orifice was covered with Parietex™ Composite (PCO) Mesh without resection of the hernial sac. The patient was discharged three days after the surgery. No recurrence has been observed in the six months since the operation. Diaphragmatic hernia of adults including Morgagni hernia is relatively rare, and the established surgical method has not been reported. The laparoscopic procedure using PCO mesh for Morgagni hernia is very safe and useful in the viewpoint of the less invasiveness and cosmetic aspects.

Key Words: Morgagni hernia, Laparoscopy, Parietex™ Composite (PCO) Mesh.

は じ め に

Morgagni 孔ヘルニアは胸骨後面の胸肋三角に発生し，横隔膜ヘルニアの 1～4％とされる比較的稀な疾患である．治療は原則として外科的治療による修復であるが，ヘルニア嚢の処理やメッシュの使用等に関しては定まった見解は無く，現在のところ確立された治療法は無い．今回我々はメッシュを用いて腹腔鏡下に修復し良好な経過を得た Morgagni 孔ヘルニアの一例を経験したため若干の文献的考察を加えて報告する．

症 例

患 者：79 歳，女性

主 訴：右季肋部痛

既往歴：3 年前に外傷性腰椎圧迫骨折・恥骨骨折．開腹手術歴無し．出産歴 3 回はいずれも経腟分娩であった．

家族歴：特記事項無し

現病歴：2014 年 7 月，夕食後に突然の右季肋部痛を自覚したため当院救急外来を受診した．

来院時現症：身長 137 cm，体重 41kg，BMI 23.5，血圧 122/68 mmHg，心拍数 82 回/分，体温 36.6℃，SpO2 97％（room air）．

腹部は平坦軟で右季肋部に圧痛を認めた．反跳痛や筋性防御の腹膜刺激症状は認められなかった．

血液生化学検査所見：WBC 5600/μl, CRP 0.0 mg/dl, LDH 191 IU/l, CPK 111 IU/l と炎症所見や逸脱酵素の上昇は認められなかった．その他にも特記すべき異常所見は認められなかった．

胸腹部単純 X 線所見：右中肺野から下肺野にかけ巨大な腫瘤様の陰影を認め内部に消化管と思われるガス像を認めた（Fig. 1）．イレウス像や free air は認められなかった．

胸腹部造影 CT 所見：胸骨右後面の横隔膜から胸腔側に横行結腸と大網と思われる脂肪織の脱出を認めた．腸管壁の造影効果は良好であった．イレウス像や free air は認められず，胸腹水の貯留も認められなかった（Fig. 2）．

臨床経過：胸腹部造影 CT 所見より Morgagni

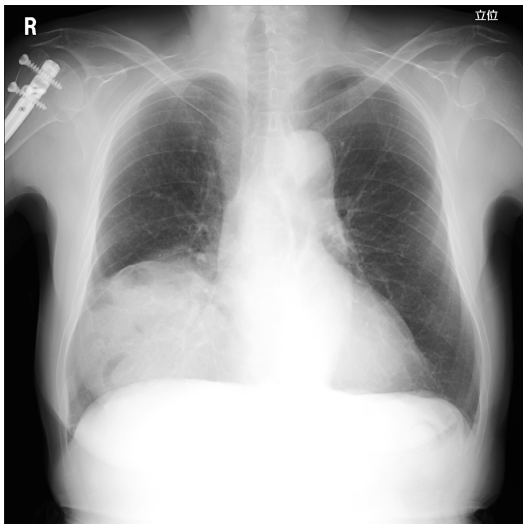

Fig. 1. 胸部単純 X 線所見
右中肺野から下肺野にかけ腫瘤様の陰影を認め内部に消化管と思われるガス像を認めた．

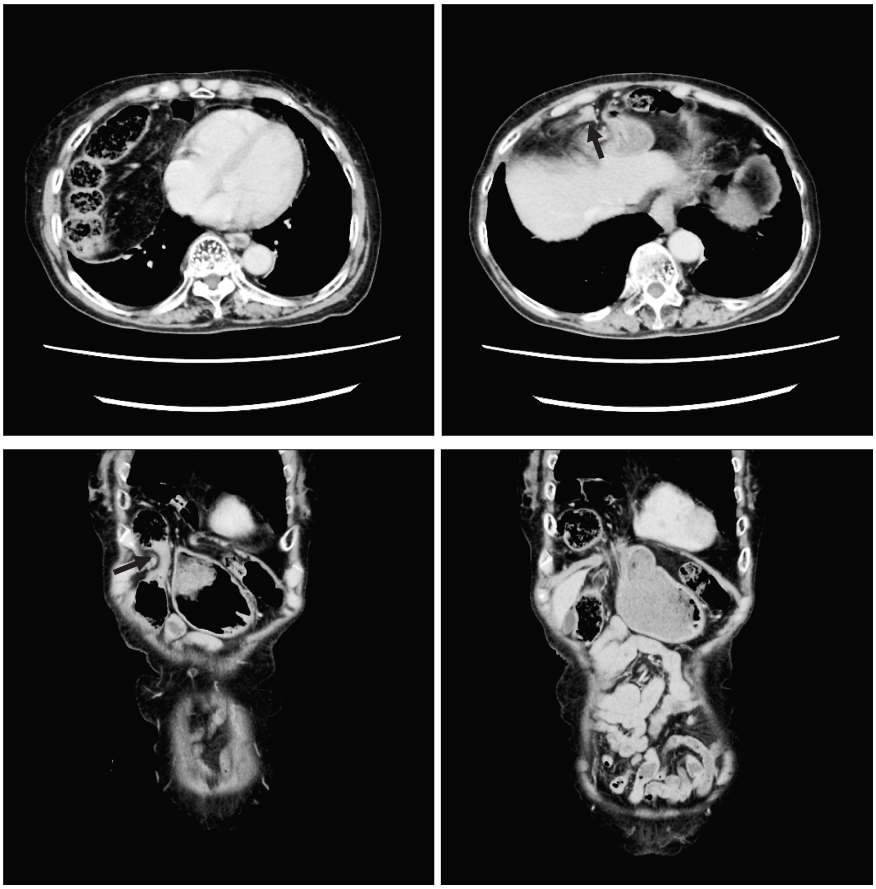

Fig. 2.　胸腹部造影CT所見
胸骨右後面の横隔膜から胸腔側に横行結腸の脱出を認めた（矢印）．イレウス像は無く腸管壁の造影効果は良好であった．

孔ヘルニアと診断した．外来受診後，早期に症状は自然消失したが胸部X線を再検したところ横行結腸は依然として右胸腔側に存在したため，精査を行い待機的に腹腔鏡手術による修復を施行する方針とした．

手術所見：全身麻酔下，体位は開脚位とした．臍部に12 mmポートを挿入（カメラポート），次いで右側腹部に5 mmポート，左側腹部に12 mmポートを留置し3ポートで手術を開始した（Fig. 3）．術者は患者右側に立ち気腹圧は8〜10 mmHgとした．腹腔内を観察したところ，肝円索の右側，右胸肋三角部にヘルニア門を認め横行結腸と大網が陥入していた（Fig. 4a）．大網がヘルニア門に癒着していたが，これを剥離したところ容易に内容物を腹腔側に還納することができた．ヘルニア門は5×3 cm大でありヘルニア嚢からは右肺を透見することができた（Fig. 4b）．ヘルニア門が比較的大きかったため縫合閉鎖は行わずメッシュによる修復を行うこととした．肝円索を切離しmeshを留置するスペースを確保した．その後，ヘルニア門を覆うようにParietex™ Composite（以下PCO）Meshを留置，Universal Hernia Stapler65° 4.0 mmにて約1 cm間隔で全周性に横隔膜と固定した（Fig. 4c）．固定には合計12針を使用した．さらにMeshのたるみが残る部分を3-0 vicrylで横隔膜

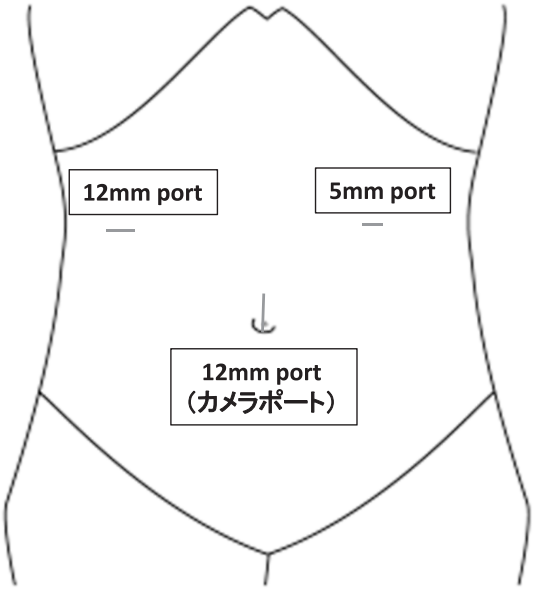

Fig. 3.　ポート配置

と鏡視下に縫合し補強した（Fig. 4d）．手術時間は59分．出血は少量であった．

術後経過：経過良好で術後1日目から食事を開始し術後3日目に軽快退院となった．術後6か月の胸部単純X線で，残存したヘルニア嚢内部と一致する部位に液体貯留を認めseromaが疑われた（Fig. 5）が症状や感染徴候も無く経過観察とした．現在までに再発を疑う所見は認められていない．

考　　察

Morgagni孔ヘルニアは，横隔膜でも筋層が脆弱とされる胸骨付着部と肋骨付着部の間の胸肋三角に発生する比較的稀な横隔膜ヘルニアであり，右側発症が90.0％と多い[1)2)]．狭義には，胸骨右側に発生するものをMorgagni孔ヘルニア，胸骨左側に発生するものをLarrey孔ヘルニアと呼び，両側に発生するものをLarrey-Morgagniヘルニアと呼ぶ．Morgagni孔ヘルニアは横隔

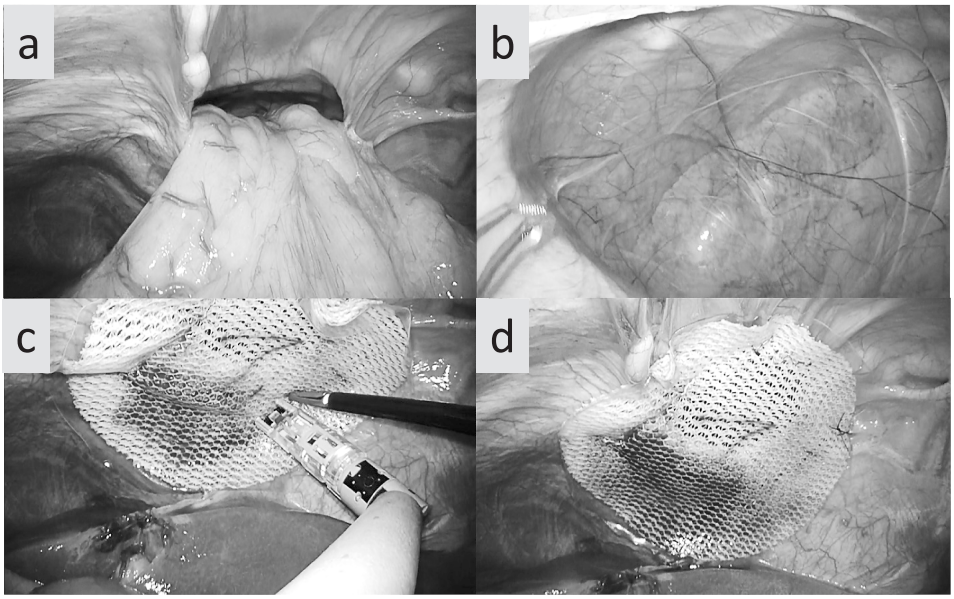

Fig. 4.　手術所見
a）ヘルニア内容は横行結腸と大網であった．
b）ヘルニア嚢からは右肺が透見された．
c）PCO Meshをステープラーで横隔膜と固定した．
d）Meshを全周性に固定し終了した．

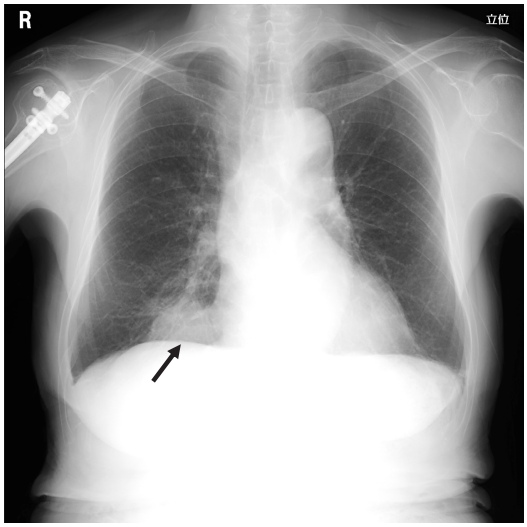

Fig. 5.　術後6か月の胸部X線写真
ヘルニア嚢と思われる部分に液体貯留が疑われた（矢印）.

膜ヘルニアの1～4%を占め[3)4)]，発症原因としては胸肋三角の発育不全による先天性要因と後天的要因がある．後天的要因としては出産や肥満などによる腹圧の上昇や加齢，外傷などによる横隔膜の脆弱化が挙げられ，中年以降の女性に多いとされている[2)]．

症状としては無症状で経過し検診の胸部異常陰影で偶発的に発見されることが多いとされているが，本例のように腹痛や嘔吐等の消化器症状で発見されることや，脱出臓器の圧迫による無気肺や喘鳴などの呼吸器症状で発見されることもある[5)6)]．腸管の嵌頓による壊死や穿孔の報告もあるため[2)]，診断がなされた場合には原則として全例が手術適応とされている．

診断であるが，臓器の脱出時に胸腹部CTを施行することによりヘルニア門の位置，脱出臓器の確認を行うことができ診断は比較的容易と考えられる．本例も比較的高齢女性で，3年前に外傷歴もあり発症要因の一つである可能性も考えられた．また術前に胸腹部CTを撮影し矢状断，冠状断に再構成することでヘルニア門の部位を正確に特定し術前診断することが可能であった．脱出臓器としては本例と同じく大網・横行結腸が多いとされているが胃や肝臓，小腸の脱出も報告されている[3)7)8)]．

術式に関しては，従来は開腹あるいは開胸による修復が主流であったが，近年は鏡視下技術の発達により腹腔鏡や胸腔鏡による手術報告例も散見される．「Morgagni孔ヘルニア」,「腹腔鏡手術」,「胸腔鏡手術」をkey wordに医学中央雑誌で検索したところ，1983年から2014年で自験例を含め27例の鏡視下手術が報告されていた（会議録を除く）．内訳は腹腔鏡手術が21例，胸腔鏡手術が5例，腹腔鏡・胸腔鏡併用が1例であった．胸腔からのアプローチの利点としてはヘルニア嚢を切除する場合は処理が比較的容易であること，肺や心嚢を直接視認しながら操作を行える利点があるが，その反面，分離肺換気が必要であり，術後胸腔ドレーン留置も必要となる．また腸管などの腹腔内臓器の確認も不十分となる．腹腔側からのアプローチの利点としては，分離肺換気，胸腔ドレーン留置が不要でありヘルニア内容物の確認を十分に行うことが可能などの点が挙げられる．欠点としてはヘルニア嚢の処理が困難であること，ヘルニア嚢の損傷や縫合操作において気胸や縦隔気腫，心嚢損傷を合併するリスクがある．腹腔鏡と胸腔鏡の併用はより確実と思われ本邦でも一例報告されているが[9)]，特に高齢者に対しては侵襲が大きくなるという懸念がある．報告例では多くの場合で腹腔鏡手術が選択されていた．特に腹痛などの消化器症状を有する場合には腸管の血流障害やヘルニア門への癒着の有無など腹腔内臓器の観察は必須であると考えられるため，我々も腹腔鏡手術を選択した．

ヘルニア嚢の処理に関しては，腹腔鏡下での処理は困難であるが，その必要性は現時点では不明とされている．Seroma形成の報告は認めているが[10)]，検索した限りヘルニア嚢の切除を行わないことで感染などが臨床的に問題となった報告は現在のところ認めていない．本例もヘルニア嚢の切除は行っておらず，術後の胸部X線検査でヘルニア嚢と思われる部位に少量の液体貯留が疑われるが感染徴候も無く経過観察としている．ただしヘルニア嚢の切除の必要性に関しては長期成績も含めて今後さらなる検討が

必要と考えられる．

ヘルニア門の修復方法としては，直接縫合閉鎖やメッシュを用いた修復が報告されている．以前は開腹あるいは開胸手術によるヘルニア門の縫合閉鎖が主流であったが，近年は鏡視下手術の浸透，内視鏡デバイスの改良に伴いメッシュを用いた修復の報告例も散見される[11-17]．鏡視下でのヘルニア門の縫合閉鎖は固定する横隔膜が脆弱であることや，縫合部を見上げる視野となるため縫合手技の習熟が必須であるが，Kustlerらや中山らはヘルニア門の閉鎖における腹壁外結紮の簡便性と有用性を報告している[18)19)]．今回我々は臓側に吸収性コラーゲンフィルムが施されたPCO Meshを選択した．PCO Meshは3D編みのラージポアであるため組織伸展性も良好であり，コラーゲンフィルムによる癒着防止にも効果があるとされている．本邦でも小林らがPCO Meshを用いた横隔膜ヘルニアの修復を報告している[20]．本例においてはヘルニア門が大きく，無理な縫縮により横隔膜への過度の緊張がかかることも懸念されたため，ヘルニア門の縫合閉鎖は行わずメッシュによる修復のみを行うこととした．メッシュの固定はヘルニアステープラーを用いたが，先端可動性の機器を用いることにより横隔膜に垂直にステイプリングすることが容易であった．本例では術中あるいは術後の肺や心膜損傷のリスクを回避するためステープラーは『コイル状』ではなく先端が鈍となる『コの字型』を使用し，脱落防止のため横隔膜とメッシュの縫合を追加した．本疾患は横隔膜の脆弱性が発症機転である可能性が高く，直接縫合閉鎖のみでは再発例も報告されており[21)22)]，腸管穿孔や臓器壊死など術後の感染が懸念される場合を除き，メッシュを用いたtension freeによる修復が好ましいと考えられる．

本疾患は比較的高齢者に多く，腹腔鏡下に修復を行うことで低侵襲かつ整容性にも優れた術式であると考えられる．本例も患者は79歳と高齢であったが安全に施行することができ早期退院が可能であった．デバイスや縫合手技の工夫次第で今後は単孔式手術も選択肢の一つとなる可能性がある．ただし，長期成績については現時点で明らかでなく，今後慎重なフォローアップとさらなる症例の蓄積による検討が必要と考えられる．

結　　語

今回我々はPCO Meshを用い腹腔鏡下に修復しえたMorgagni孔ヘルニアの一例を経験した．本術式はデバイスや手技の工夫により低侵襲かつ安全に施行可能であり，本疾患に対しては極めて有用であると考えられた．

開示すべき潜在的利益相反状態はない．

文　　献

1）Dapri G, Himpens J, Hainaux B, Roman A, Stevens E, Capelluto E, Germay O, Gadiére GB. Surgical technique and complications during laparoscopic repair of diaphragmatic hernias. Hernia 2007; 11: 179-183.

2）小野田　正，三村卓司，金田道広．横行結腸の嵌頓穿孔をきたしたMorgagni孔ヘルニアの1例．日臨外医会誌　1996; 57: 1914-1917.

3）Comer TP, Clagett OT. Surgical treatment of hernia of the foramen of Morgagni. J Thorac Cardiovasc Surg 1966; 52: 461-468.

4）Marin-Blazquez AA, Candel MF, Parra PA, Mendez M, Rodenas J, Rojas MJ, Carrión F, Madrigal M. Morgagni hernia: repair with a mesh using laparoscopic surgery. Hernia 2004; 8: 70-72.

5）Horton JD, Hofmann LJ, Hetz SP. Presentation and management of Morgagni hernias in adults: a review of 298 cases. Surg Endosc 2008; 22: 1413-1420.

6）Lev-Chelouche D, Ravid A, Michowitz M, Klausner JM, Kluger Y. Morgagni hernia: unique presentations in elderly patients. J Clin Gastroenterol 1999; 28: 81-82.

7）Minneci PC, Deans KJ, Kim P, Mathisen DJ. Foramen of Morgagni hernia: changes in diagnosis and treatment. Ann Thorac Surg 2004; 77: 1956-1959.

8）吉田　良，高田秀穂，權　雅憲．Composix Meshを用いて腹腔鏡下に修復したMorgagni孔ヘルニアの1例．日外科系連会誌　2011; 36: 713-717.
9）宮内善広，奥脇英人，松原寛知，國光多望，松岡弘泰，松本雅彦．胸腔鏡・腹腔鏡を併用した完全鏡視下Morgagni孔ヘルニア根治術の一例．日呼外会誌　2009; 23: 621-625.
10）Matsui H, Itano O, Igarashi N, Koyama Y, Miyakita M. Laparoscopic Composite-Mesh Repair of an Adult Morgagni Hernia. Digestive Endoscopy 2007; 19: 185-188.
11）齊藤健太，早川哲史，田中守嗣，佐藤崇文，野澤雅之，宮井博隆．約2年間の病悩期を経て腹腔鏡下手術によって診断，治療しえた横行結腸嵌頓成人Morgagni孔ヘルニアの1例．日腹部救急医会誌　2011; 31: 651-654.
12）Schiergens TS, Koch JG, Khalil PN, Graser A, Zugel NP, Jauch KW, Kleespies A. Right-sided diaphragmatic rupture after repair of a large Morgagni hernia. Hernia 2013 doi: http://dx.doi.org/10.1007/s10029-013-1167-7. http://link.springer.com/article/10.1007%2Fs10029-013-1167-7,（参照 2015-02-01）
13）Durak E, Gur S, Cokmez A, Atahan K, Zahtz E, Tarcan E. Laparoscopic repair of Morgagni hernia. Hernia 2007; 11: 265-270.
14）名久井雅樹，中鉢誠司．ヘルニア門の単純閉鎖とComposix Meshによる補強を併用した腹腔鏡下Morgagni孔ヘルニア修復術の1例．日外科系連会誌 2010; 35: 105-108.
15）御井保彦，有川俊治，阿部紘一郎，宗實　孝，前田裕巳，黒田大介．腹腔鏡下修復術を施行した80歳Morgagni孔ヘルニアの1例．日臨外会誌　2013; 74: 3011-3015.
16）香山茂平，中光篤志，今村祐司，船越真人，福田康彦．腹腔鏡下に修復したMorgagni孔ヘルニアの1例．日臨外会誌　2011; 72: 1999-2003.
17）Sherigar JM, Dalal AD, Patel JR. Laparoscopic repair of a Morgagni hernia. J Minim Access Surg 2005; 1: 76-78.
18）Kuster GG, Kline LE, Garzo G. Diaphragmatic hernia through the foramen of Morgagni: laparoscopic repair case report. J Laparoendosc Surg 1992; 2: 93-100.
19）中山智英，伊藤清高，竹本法弘，鈴木雅行．Morgagni孔ヘルニアに対し腹壁外結紮法を併用した腹腔鏡下ヘルニア修復術の1例．日消外会誌　2012; 45: 345-351.
20）小林成行，目崎久美，中川和彦，福原哲治，小林一泰，花岡俊仁．腹腔鏡下に修復したMorgagni孔ヘルニアの1例．日臨外会誌　2014; 75: 928-933.
21）川井廉之．腹腔鏡下にメッシュにて修復しえた再発Morgagni孔ヘルニアの1例．日腹部救急医会誌 2013; 33: 141-144.
22）Garriboli M, Bishay M, Kiely EM, Drake DP, Curry JI, Cross KM, Eaton S, De Coppi P, Pierro A. Recurrence rate of Morgagni diaphragmatic hernia following laparoscopic repair. Pediatr Surg Int 2013; 29: 185-189.