症例報告

上行結腸に浸潤した後腹膜脂肪肉腫の１例

井村健一郎*[1]，加藤　千翔[1]，山岡　延樹[2]，趙　　秀之[3]
古家　裕貴[1]，高畠　和也[1]，熊野　達也[1]
下村　克己[1]，窪田　健[1]，池田　　純[1]
谷口　史洋[1]，塩飽　保博[1]，浦田　洋二[4]

[1]京都第一赤十字病院外科
[2]公立南丹病院外科
[3]洛西ニュータウン病院外科
[4]京都第一赤十字病院病理診断科

A Case of Retroperitoneal Liposarcoma Infiltrated into Ascending Colon

Kenichiro Imura[1], Chikage Kato[1], Nobuki Yamaoka[2], Hideyuki Chou[3]
Hirotaka Furuke[1], Kazuya Takabatake[1], Tatsuya Kumano[1]
Katsumi Shimomura[1], Takeshi Kubota[1], Jyun Ikeda[1]
Fumihiro Taniguchi[1], Yasuhiro Shioaki[1] and Youji Urata[4]

[1]*Department of Surgery, Japanese Red Cross Kyoto Daiichi Hospital*
[2]*Department of Surgery, Nantan General Hospital*
[3]*Department of Surgery,Rakusai Newtown Hospital*
[4]*Department of Diagnostic Pathology, Japanese Red Cross Kyoto Daiichi Hospital*

抄　　録

症例は75歳男性で上腹部痛を主訴に当外科受診．腹部造影CTで右腎の腹側下方，右腸腰筋腹側の後腹膜に非常に大きな腫瘤を認め，それにより上行結腸は正中側に偏位していた．腫瘤は造影効果の無い部位が多くを占めていたが，その中に強い部位が数か所局在していた．下部消化管内視鏡では上行結腸にSMT様隆起性病変を認めたが生検で確定診断を得られなかった．腫瘍切除目的に開腹術を行い後腹膜腫瘍，上行結腸合併切除を行った．病理組織検査では脱分化型脂肪肉腫であった．脱分化の成分はCTの造影効果のあった部位と一致していた．上行結腸浸潤部は脱分化の成分であった．術後経過良好で退院したが，術後１年でPET-CTにて初回切除部周囲における局所再発を認め，再発腫瘍切除術を行った．結腸浸潤を伴った後腹膜原発脂肪肉腫はまれであり，若干の文献的考察を加えて報告する．

キーワード：後腹膜脂肪肉腫，結腸浸潤，脱分化型，局所再発.

平成29年２月21日受付　平成29年４月21日受理
*連絡先　井村健一郎　〒605-0981 京都府京都市東山区本町15-749
kenichiro-imura@kyoto1-jrc.org

Abstract

A 75-year-old man was referred to this clinic for upper abdominal pain. Contrast-enhanced CT of the abdomen revealed an extremely large mass in the retroperitoneal space from the lower (ventral) portion of the right kidney to the ventral portion of the right iliopsoas. This mass had displaced the ascending colon to the midline. The mass consisted of 2 types of cells, and areas with contrast enhancement were located among areas with no contrast enhancement. Lower gastrointestinal endoscopy revealed elevated lesions suggestive of a submucosal tumor in the ascending colon. A biopsy of those lesion failed to provide a definitive diagnosis. A laparotomy was performed, and the retroperitoneal tumor was removed and the ascending colon was resected. Histopathology indicated a well-differentiated liposarcoma with a dedifferentiated liposarcoma component that coincided with the area of contrast enhancement on CT. The site of ascending colon involvement was a dedifferentiated liposarcoma. There was no local recurrence after surgery, but 1 year postoperatively PET-CT revealed local recurrence around the site of the initial resection. The recurrent tumor was resected. Primary retroperitoneal liposarcoma involving the ascending colon is rare. One such case is reported here and literature on the pathology and treatment of liposarcoma is discussed.

Key Words: Retroperitoneal liposarcoma, Colon invasion, Dedifferentiated type, Local recurrence.

は じ め に

脂肪肉腫は他の癌種と比較して比較的稀な疾患（0.14％）であるが，軟部組織の悪性腫瘍の中では約5〜30％と最も多いとされている[1)2)]．また後腹膜腫瘍の中でも10〜20％と最も頻度は高い[3)]．後腹膜脂肪肉腫は大きいものが多く腎臓，膵臓など周囲組織に浸潤し，本症例のように結腸浸潤を伴うものもまれに認められる[4)]．今回我々は上行結腸浸潤を伴った後腹膜脂肪肉腫切除を行い，経過観察ののちに再発再切除を行った症例を経験したので若干の文献的考察を加え報告する．

症 例 ： 初 回 時

患者：75歳，男性

主訴：上腹部痛

既往歴：66歳　脳梗塞，高血圧にて内服加療

家族歴：特記すべきことなし

現病歴：平成25年11月初旬から上腹部痛自覚するも放置していた．しかしその後改善なく平成25年11月27日近医を受診した．同日の腹部CTにて右側後腹膜に巨大腫瘤指摘され，外科に紹介された．

初診時身体所見：身長175 cm，体重75 kg．腹部に圧痛は無く軟であったが，下腹部に径約10 cmのやや硬い可動性に乏しい腫瘤を触知した．

初診時検査所見：末梢血液検査では異常値を認なかった．CEA: 1.2（基準値5 ng/ml以下），CA19-9: 9（基準値37 U/ml以下）であり上昇を認めなかった．

腹部造影CT所見：右腎の腹側下方，右腸腰筋の腹側に径24 cm×14 cm以上の大きな腫瘤を認めた．腫瘤により上行結腸は正中側に圧排されていた（Fig. 1）．

腹部造影MRI所見：大きな腫瘍内部には隔壁があり，多くは脂肪成分を含んでいたが，腫瘍右側と下極には造影効果を受ける充実成分を認めた（Fig. 2）．

PET-CT所見：右側腹部に脂肪濃度を主体とする巨大腫瘤がみられ非脂肪成分には集積が認められた．上行結腸を内側前方に圧排しており後腹膜由来の腫瘍と考えられた．右腎や右尿管はこの腫瘤の背側に位置する．転移を示唆する異常集積は明らかではなかった（Fig. 2）．

大腸ファイバー所見：上行結腸に20 mm大のSMT有り．クッションサイン陰性で充実性の印象であった．粘膜面に明らかな陥凹やびらんは無かった．バイオプシーの結果では悪性所見は無かった（Fig. 3）．

術前診断：後腹膜由来脂肪肉腫の上行結腸浸潤．

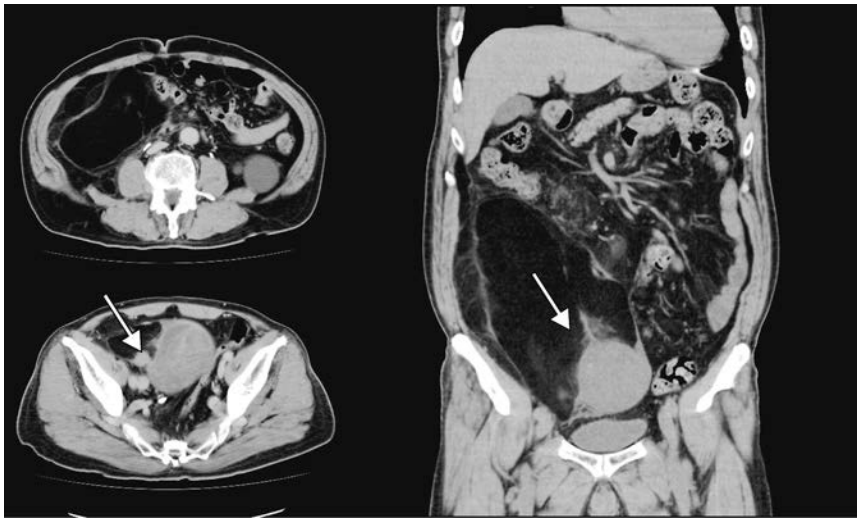

Fig. 1．腹部造影 CT：右後腹膜に大きな腫瘤を認め，腫瘍により上行結腸は正中側に偏位している．矢印が造影効果の高い部分である．

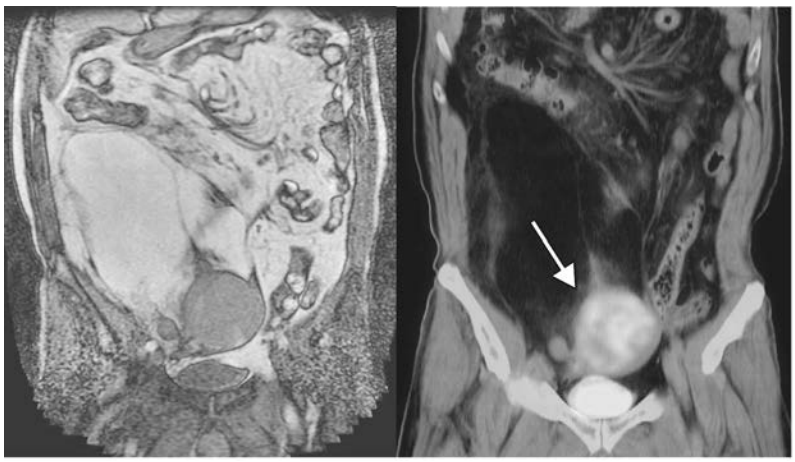

Fig. 2．腹部 MRI：腫瘍内部には隔壁があり多くは脂肪成分を含むが，腫瘍右側と下極には充実成分を認める．

PET-CT：右側腹部に脂肪濃度を主体とする巨大腫瘤がみられ非脂肪成分には集積が認められる．上行結腸を内側前方に圧排しており後腹膜由来の腫瘍に見える．右腎や右尿管はこの腫瘤の背側に位置する．転移を示唆する異常集積は明らかでない．矢印が造影効果の高い部分である．

手術所見：腹腔内には明らかな播種所見は無かった．腫瘍は右上～下腹部を占拠しており上行結腸は正中側に著明に圧排されていた．ほとんどが黄色の脂肪成分で偽被膜により周囲との境界は明瞭であった．骨盤部および上行結腸近傍に硬い充実性病変を認め，上行結腸と腫瘤の境界のみ不明瞭であった．根治性を優先し，腫瘍および右半結腸を en-block に摘出した．

摘出標本肉眼所見：腫瘍は 25×15×9 cm で重さは 1800 g であった．割面は黄色であった

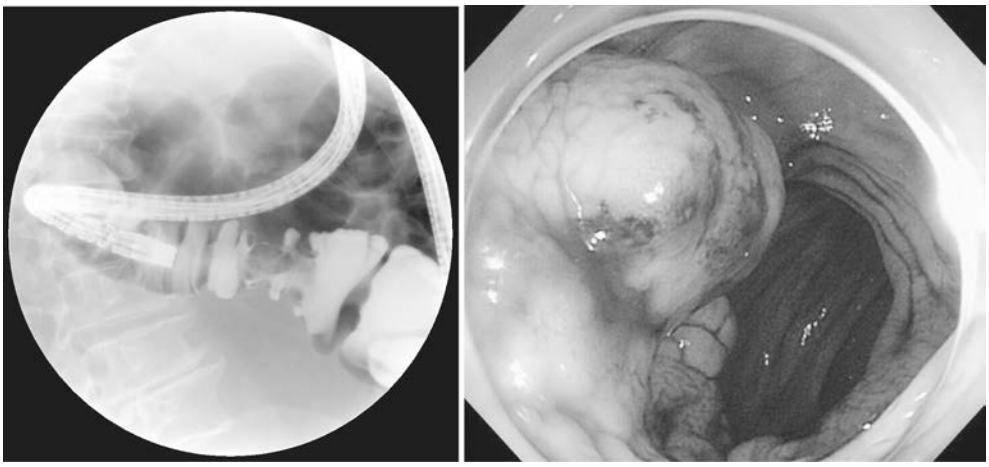

Fig. 3．大腸ファーバー，透視：上行結腸に 20 mm 大の SMT を認める．

が硬い充実性の部位は白色でほぼ均一であった（Fig. 4）．上行結腸の漿膜側には 5×4×3 cm の充実性の腫瘤が浸潤しており腸管内腔に径 2 cm の SMT 様に突出していた．粘膜面は正常であった．

病理組織検査所見：腫瘍は脂肪への分化を示す部位と，紡錘形細胞で脂肪滴を含まない脱分化型の成分からなる．骨盤部および腸管壁への浸潤を示す充実性の部位には脱分化の細胞成分が主体であった（Fig. 5a, b）．

術後経過，再手術：術後経過に問題なく化学療法を行わず退院となった．術後定期的な診察

Fig. 4．切除標本断面：腫瘍は 25×15×9 cm で重さは 1800 g であった．割面は黄色であったが硬い充実性の部位は白色でほぼ均一であった（矢印部位）．

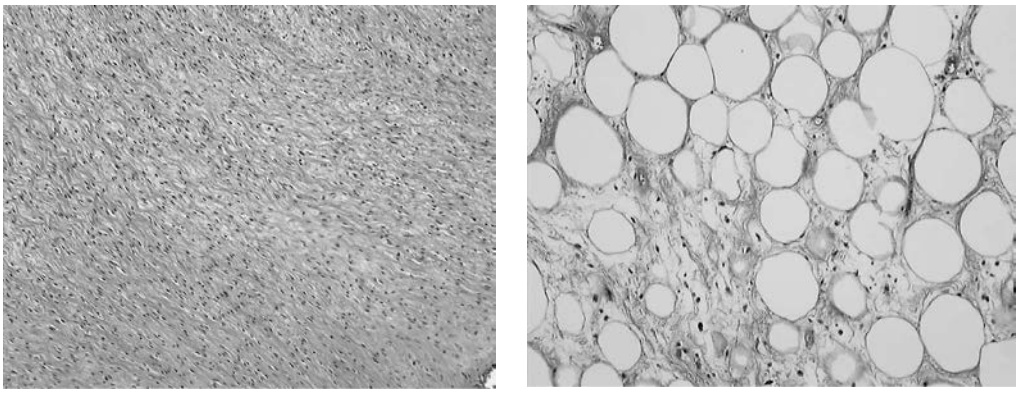

Fig. 5a, 5b．病理写真：腫瘍は脂肪への分化を示す部位と，紡錘形細胞で脂肪滴を含まない脱分化型の成分からなる．

を行っていたが，術後１年９か月で行ったPET-CT検査にて初回切除部周囲における局所再発を認めた．具体的には右腎下極周囲，右腎筋膜外側，右腸腰筋前面の軟部組織に新たな腫瘤の出現を認めた（Fig. 6）．遠隔転移は無く平成27年10月に右腎を，再発と考えられる周囲脂肪組織とen-blockに摘出した．

摘出標本肉眼所見：腫瘍再発部と考えられる組織は周囲組織と比べ白色調であり固かった（Fig. 7）．

病理組織検査所見：前回同様に脱分化型脂肪肉腫であった．後腹膜組織は肉眼的に脂肪組織とよく似た性状を示しているが，右腎下極の近傍は線維成分が多く，径2 cm程度の黄白色調の結節も見られる．脂肪組織様の領域は比較的大きさの揃った脂肪細胞の増生がみられるが，線維性隔壁内に多形性のある核を有する異型紡錘形細胞があり，lipoblastも混在する．結節性の領域は多形性に富む核とamphophilicな細胞質を有する紡錘形細胞が密に増殖し，脂肪細胞への分化が乏しく，リンパ球／形質細胞や好酸球などの浸潤が目立っている（Fig. 8）．

術後経過：術後麻痺性イレウスを合併したが保存的に軽快し，術後20日目に退院となった．現在術後１年半以上経過しているが画像上の再発を認めていない．

考　　察

脂肪肉腫は脂肪細胞由来の悪性軟部腫瘍である．2013年改訂のWHO軟部肉腫診断基準で，悪性線維性組織球腫が粘膜線維肉腫や多形型平滑筋肉腫等に再分類されたため，脂肪肉腫は全軟部肉腫の7.5～25％を占めもっとも頻度の高い疾患となった[2]．発症のピークは40～60歳で男女間の頻度の差は認められない[3]．

発生部位は下肢が約50％と多く後腹膜が34％とこれに次いでいる[5]．

後腹膜発生のものはその特性から大きな体積を許容できるので，症状が出にくく腫瘍が巨大化するまで発見されないことも少なくない[6]．

腹部症状としては腹部腫瘤，腹部膨満感，腹

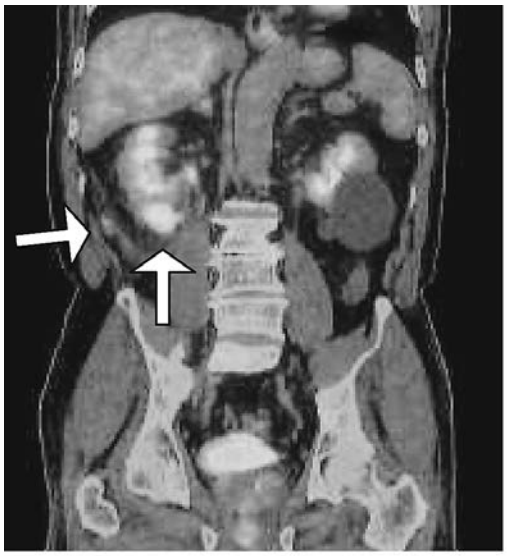

Fig. 6．再発時PET-CT：右腎下極，右腎筋膜外側に異常結節を認める（矢印）．

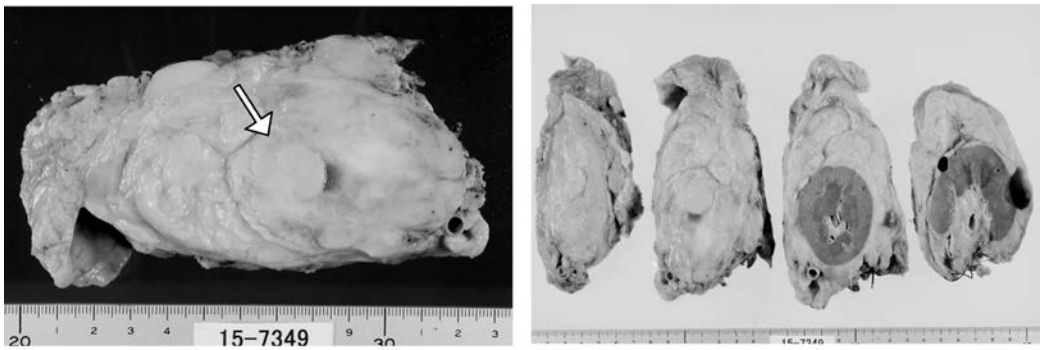

Fig. 7．再発時切除標本：脱分化型脂肪肉腫の部位はやや硬い白色調の腫瘤であった（矢印）．

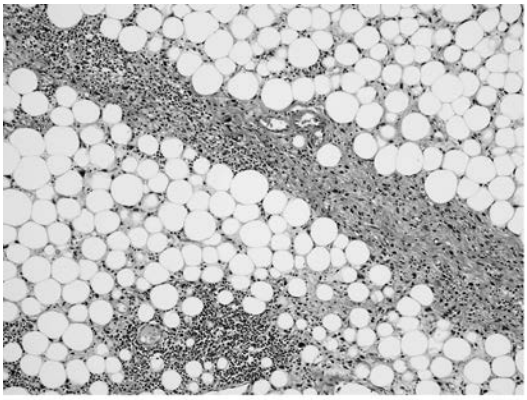

Fig. 8．再発時病理写真：高分化型，脱分化型の脂肪肉腫の混在を認める．

痛等がある．

周辺臓器圧迫症状として消化器圧迫症状（便秘，腹痛，悪心），尿路系圧迫症状（血尿，排尿障害），神経圧迫症状（下腿浮腫，放散痛）を認める[7]．

本症例でも1回目の手術時のサイズは25×15×9 cmで重さは1800 gと大きなものであり，発見されたときには上行結腸を正中側まで圧排し，一部結腸粘膜下まで浸潤していた．

組織型はWHO分類で5型に分類され，高分化型（46％），脱分化型（18％），粘液型（18％），円形細胞型（10％），多形型（8％）の順の頻度である[5]．

本症例では脱分化型であるが，後腹膜における発症率は高分化型（56％），脱分化型（37％），粘液型（5％），円形細胞型（2％），多形細胞型（0％）となっている[8]．

脱分化型が高分化型に混在している症例がほとんどであり後腹膜由来の脂肪肉腫はほとんど高分化型，脱分化型であると考えられる．

予後は組織型で異なり5年生存率は高分化型，粘液型は75～90％と比較的良好である．これらの局所再発率は50％程度であるが，多臓器浸潤や転移がまれで長期経過をたどることが多い．多形型，円形細胞型の5年生存率は20～40％と低くこれは転移が多いことによると考えられる[8]．

一方，脱分化型の5年生存率は28％と低い．局所再発率は41～52％と他の組織型と大きな差はないが，転移率が12～25％で比較的高いことによるものと考えられる[9]．一般的に脂肪肉腫の転移先は肺が最も多く，未分化なものほど頻度は高い[2]．

本症例において，初回手術時は腫瘍と周囲との境界は明瞭に見え浸潤結腸含め肉眼的にはen blockに切除しえたが，術後1年9か月で前回切除した腫瘍部周囲に局所再発をきたした．脱分化型に限らず脂肪肉腫は扁平化した腫瘍細胞によりなるいわゆる偽皮膜でおおわれていることや，多中心発生することから局所再発のコントロールは難しいといわれている[4)7]．

他の結腸浸潤の症例でも結腸の部位，腫瘍の組織型にかかわらず腫瘍が結腸と接する部位からの浸潤をおこしている[2)3)6)8]．治療は周囲組織も含んだ完全摘除除が第一選択であるが，それらの理由で，組織学的な切除断端陰性を得ることが困難な症例があると考えられる．

再発症例や，切除不能症例には，ACD療法（doxorubicin, cyclophosphamide, dacarbazine）[10)11)12]，AI療法（doxorubicine, ifosfamide）[13]，weekly paclitaxel療法[14]など様々な薬剤で腫瘍縮小効果の報告例はあるが未だ確立されたレジメンは無い．ただ最近海外でのphase3試験においてeribulinが脂肪肉腫に有効であったことから本邦でも保険収載となりその効果が期待されている[15]．

また，放射線療法が分化型，粘液型に有効であったとの報告[16)17]もあるが治療法として確立しているわけではない．

本症例では腎機能が悪く積極的な化学療法は難しいため画像での厳重な経過観察のみを行っているが術後1年での再発は認めていない．再発を来した際には外科的切除が第一選択ではあるが，切除不能な部位であれば化学療法及び放射線療法を試みる必要がある．

結　　語

今回われわれは，上行結腸浸潤を伴った脱分化型後腹膜脂肪肉腫の1例を経験した．外科的切除を行ったが局所再発をきたし再度腫瘍摘出

術を行った．

再発切除後の補助化学療法は確立されておらず，有効な治療法の開発が待たれる．

開示すべき潜在的利益相反状態はない．

文　献

1）貝崎亮二，天野良亮，山田靖哉，平川弘聖．脂肪肉腫，外科　2008; 70: 1186-1190.

2）石田隆志，赤松延久，小澤文明，駒込昌彦，小高明雄，東守　洋．門脈腫瘍栓を伴ったＳ状結腸間膜原発脱分化型巨大脂肪肉腫の１例，日外科系連会誌　2012; 37: 106-114.

3）森　俊治，山口晃弘，磯谷正敏，原田　徹，金森祐次，高橋吉仁，李　政秀，鈴村　潔，菅原　元，赤川高志，小川敦司，北尾俊典．下行結腸に浸潤し潰瘍を形成した後腹膜脂肪肉腫の１例，日臨外会誌　2000; 61: 1926-1930.

4）和泉秀樹，堂脇昌一，松山正浩，矢澤直樹，飛田浩輔，今泉俊英，幕内博康．後腹膜脂肪肉腫の１例，日消誌　2010; 107: 1505-1512.

5）岡田尚也，中村文隆，中村　透，鈴木　温，安保義恭，樫村暢一，大森優子，篠原敏也．後腹膜脂肪肉腫（15.1kg）の１例，日臨外会誌　2012; 73: 486-491.

6）東園和也，三宅　大，矢野秀朗，橋本政典．原発巣および異時性肺転移巣切除後無再発経過中の後腹膜脂肪肉腫の１例，日臨外会誌　2015; 76: 2052-2056.

7）上本康明，辻　秀樹，春木伸裕，高須惟人，伊藤直，村瀬寛倫，呉原裕樹，原田幸志朗，北川　諭．脱分化型後腹膜脂肪肉腫の１例，トヨタ医報　2013; 23: 93-96.

8）久保秀文，兼清信介，多田耕輔，長谷川博康．乳腺転移，上行結腸浸潤および右腎浸潤を伴った後腹膜脂肪肉腫の１例，日消外会誌　2008; 41: 452-457.

9）和田佑馬，戎井　力，岡田一幸，加藤　亮，牧野俊一郎，西垣貴彦，大和田善之，村上昌裕，柳沢　哲，岡村　修，村田幸平，横内秀起，依田誠克，玉井正光ほか．急速な増大傾向を示した後腹膜脱分化型脂肪肉腫の１例，Jpn J Cancer Chemother 2012; 39: 2429-2431.

10）櫻井経徳，武田圭作，伊藤浩二，大平整爾．化学療法が効奏した後腹膜脂肪肉腫の１例，日臨外会誌 1997; 58: 910-915.

11）Patel SR, Burgess MA, Plager C, Papadopoulos NE, Linke KA, Benjamin RS. Myxoid Liposarcoma, Cancer 1994; 74: 1265-1269.

12）池田幸市，小川一誠，稲垣治郎，堀越　昇，井上雄弘，宮本宏明，薄井紀子，仲田浩之，安達興一，岡田泰代．成人進行軟部肉腫に対する adriamycin, cyclophosphamide, DTIC併用療法，癌と化療　1984; 11: 235-239.

13）野口忠明，川村統勇，川村　武，佐々木邦明，細野知宏，佐藤力弥，村上慶四郎．術後AI療法を施行した大網原発巨大脂肪肉腫の１例，癌と化療　2011; 38: 13571359.

14）吉田　泰，井上克彦，大佐古智文，永本展英，田中栄治，水流添周．Weekly Paclitaxel 療法にて治療効果が認められた後腹膜原発脂肪肉腫の１例，癌と化療 2007; 34: 465-467.

15）Patrick Schöffski, Sant Chawla, Robert G Maki, Antoine Italiano, Hans Gerderblom, Edwin Choy, Giovanni Grignani, Veridiana Camargo, Sebastian Bauer, Sun Young Rha, Jean-Yves Blay, Peter Hohenberger, David D'Adamo, Matthew Guo, Bartosz Chmielowski, Axel Le Cesne, George D Demetri, Shreyaskumar R Patel. Eribulin versus dacarbazine in previously treated patients with advanced liposarcoma or leiomyosarcoma: a randomized, open-label, multicentre, phase 3 trial: Lancet 2016; 387: 1629-1637.

16）村瀬熱紀，大塚隆信．脂肪肉腫，関節外科　2012; 31: 208-210.

17）Hanibal J, Sumathi UP, Kindblom LG, Abudu A, Carter SR, Tillman RM, Jeys L, Spooner D, Peake D, Grimmer RJ. Prognostic factors and metastatic patterns in primary myxoid/round-cell liposarcoma: Sarcoma 2011; 2011: 538085.