症例報告

虫垂切除時の腹腔鏡観察により診断されたFitz-Hugh-Curtis症候群の1例

片岡　智史*，内藤　　慶，宮川　公治，石原　陽介，藤　　信明

済生会京都府病院　外科

A Case of Fitz-Hugh-Curtis Syndrome Diagnosed by Laparoscopic Observation at Appendectomy

Satoshi Kataoka, Kei Naito, Koji Miyagawa, Yosuke Ishihara and Nobuaki Fuji

Department of Surgery, Saiseikai Kyoto Hospital

抄　　録

症例は23歳女性．右胸部から右季肋部の疼痛に対して肋間神経痛と診断された2日後に心窩部痛と右下腹部痛が出現した．腹部単純CTおよび血液検査から急性虫垂炎と診断し腹腔鏡下虫垂切除術を行った．腹腔鏡で観察すると，肝表面は粗造で周囲には血性腹水を認めた．臨床所見，腹腔所見からFitz-Hugh-Curtis症候群（FHCS）急性期と診断した．*Chlamydia trachomatis*（*C.trachomatis*）抗体価陽性からFHCSの原因として*C.trachomatis*感染が強く疑われた．FHCSの典型的な所見はviolin string adhesionであるが，慢性期の所見であり早期診断が困難とされる．自験例は急性期に診断しえた比較的稀な症例であるので報告する．

キーワード：Fitz-Hugh-Curtis症候群，*Chlamydia trachomatis*，急性虫垂炎，腹腔鏡手術．

Abstract

The patient was a 23-year-old female. She presented to our hospital with a complaint of right-sided chest pain and right hypochondrial pain. She was diagnosed as having intercostal neuralgia. Two days later, epigastric pain and pain in the right lower quadrant of abdomen appeared, and the patient revisited our hospital. On the basis of the symptom of rebound tenderness in the right lower quadrant of the abdomen, computed tomography findings, and blood test results, a diagnosis of acute appendicitis was made, and laparoscopic-assisted appendectomy was performed. The liver surface was rough and bloody ascites was observed around the liver. The patient was diagnosed as having acute Fitz-Hugh-Curtis syndrome（FHCS）on the basis of clinical and laparoscopic findings. *Chlamydia trachomatis*（*C.trachomatis*）infection was strongly suspected as the cause of FHCS from the positive result of an antibody titer test for *C.trachomatis*. The typ-

令和元年5月14日受付　令和元年6月20日受理
*連絡先　片岡智史　〒617-0814 京都府長岡京市今里南平尾8番地
kataokas@koto.kpu-m.ac.jp
doi:10.32206/jkpum.128.09.651

ical findings of FHCS are violin string adhesion, but it is a finding of the chronic stage and makes early diagnosis difficult. It is a rare case in which early-stage FHCS was diagnosed using laparoscopic findings.

Key Words: Fitz-Hugh-Curtis syndrome, *Chlamydia trachomatis*, Acute appendicitis, Laparoscopic surgery.

は じ め に

Fitz-Hugh-Curtis症候群（FHCS）とは，*Chlamydia trachomatis*（*C.trachomatis*）や*Neisseria gonorrhoeae*（*N.gonorrhoeae*）により引き起こされる肝周囲炎である．特異的な腹腔鏡所見として有名なviolin strings adhesionは慢性期の所見である．われわれは腹腔鏡下虫垂切除術の術中所見により急性期のFHCSを疑い，診断し得た症例を報告する．

症　　例

患者：23歳，女性．

主訴：心窩部痛，右下腹部痛．

既往歴：特記事項なし．

現病歴：某年3月10日に他院で人工妊娠中絶手術を受けた．同年3月29日に吸気時の強い右胸部から右季肋部の疼痛を主訴に当院内科を受診した．胸腹部単純CTでは特に所見を認めず，肋間神経痛として鎮痛剤を処方され経過観察となった．以降症状が変わらず，3月31日より心窩部痛と右下腹部痛が出現したため再び当院を受診した．

来院時現症：体温36.8℃．腹部は平坦，軟であったが，右下腹部に圧痛と反跳痛を認めた．吸気時の右胸部痛を認めたが，右季肋部の圧痛やMurphy徴候は陰性であった．

血液生化学検査：白血球 11300/μl，CRP 5.5 mg/dlと炎症反応の上昇を認めた．肝胆道系酵素の上昇は認めなかった．

腹部単純CT：糞石を伴う軽度の虫垂の腫大を認めた（Fig 1）．腹水の増量，肝周囲や骨盤内に炎症を疑う所見は認められなかった．

身体所見や検査からは急性虫垂炎は否定できなかったが，同月に人工妊娠中絶手術の既往があり，婦人科疾患を除外するために産婦人科に診察を依頼した．経腟エコーや内診では，子宮，付属器，ダグラス窩等に膿瘍や圧痛などの感染を示唆する所見は認めず，骨盤内炎性症疾患（pelvic inflammatory disease: PID）は否定さ

Fig. 1　腹部単純CTで糞石を伴う虫垂の腫大を認めた（矢印）．

れた．

以上の身体所見と検査より急性虫垂炎と診断した．炎症は軽度の虫垂炎ではあるが，糞石を伴っていたため同日に腹腔鏡下虫垂切除術を施行した．またPIDは否定されたものの若年女性の右胸部痛からFHCSを除外すべきであると考えた．なお，術前検査でHIV，HBV，HCV，梅毒の感染は否定された．

術中所見：虫垂は軽度腫大していた（Fig 2）．盲腸を後腹膜から剥離して，虫垂を臍部から体

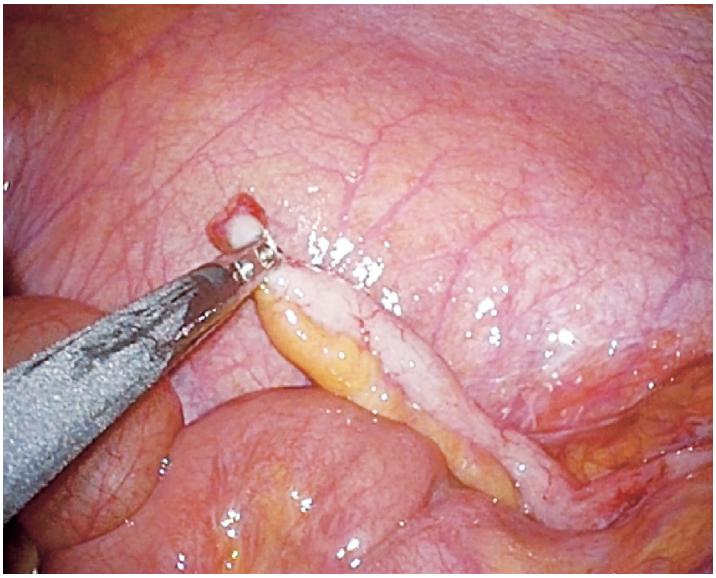

Fig. 2　手術所見．虫垂は軽度腫大していた．

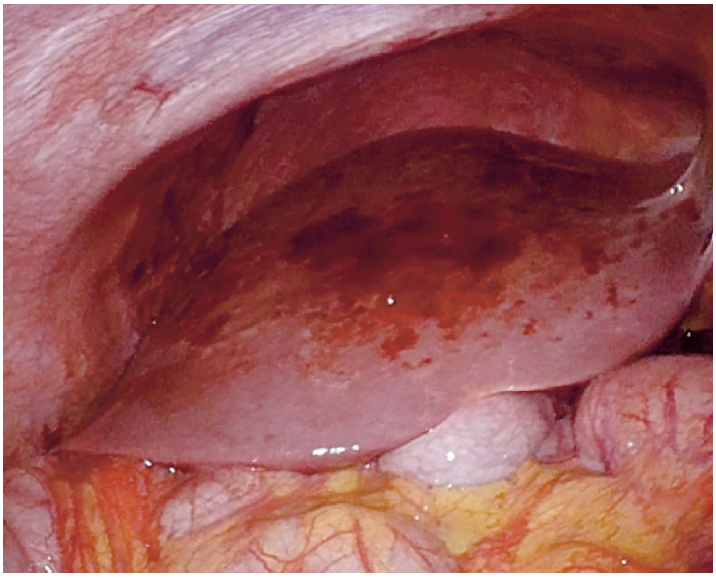

Fig. 3　手術所見．肝表面は粗造で出血斑を認め，周囲に血性腹水を認めた．

外へ導き切除した．その後上腹部を観察すると，肝右葉の表面は粗造で出血斑を認め，肝周囲に少量の血性腹水を認めた（Fig 3）．これらの腹腔所見からFHCSを疑った．なお，Douglas窩の腹水の増量や混濁はなく，子宮や卵巣に炎症所見は認めず．病的な癒着も認めなかった．

病理所見：catarrhal appendicitisであった．

術後経過：血液検査で*C.trachomatis*の抗体価，腟分泌液の*N.gonorrhoeae*のPCR検査を施行した．検査結果が出るまでFHCSとして，cefmetazole，azithromycin，metronidazoleを投与した．*C.trachomatis*の抗体価（CUT OF INDEX，基準値は0.89以下）はIgA 16.6，IgG 6.3，IgM 6.70と3項目とも高値であり，*N.gonorrhoeae*のPCRは陰性であったため，*C.trachomatis*感染によるFHCSが強く疑われた．右胸部痛発現から7日目（術後4日目）に造影CTを撮像したが動脈相での肝被膜下の濃染は認めなかった．CRPや自覚症状は徐々に改善し，術後7日目に退院となった．術後経過観察は産婦人科外来で行い，術後38日目の腟分泌液の*C.trachomatis*のPCRが陰性であった．右胸部痛の症状は消失したためFHCSの治療は完了した．

考　　察

FHCSとは*C.trachomatis*や*N.gonorrhoeae*を起炎菌とした性感染症による炎症が肝周囲や肝被膜に及んだ状態である．*C.trachomatis*によるものが90％である[1]．FHCSは性活動が盛んな10代から30代の若年女性に多い疾患で，増加傾向にある[1)2)]．性感染症による子宮頸管炎から上行性に子宮内膜炎や付属器炎を引き起こし，卵管を通じて腹腔内に炎症が波及するとPIDを来す．炎症が右上腹部や肝周囲に波及するとFHCSを発症する[3-5]．*C.trachomatis*の先行感染がある状態で，人工妊娠中絶や避妊具抜去などの子宮内操作を契機にFHCSを発症するという報告がある[5-8]．骨盤腔から肝周囲への炎症の波及の機序としては，起炎菌が腹水の腹腔内循環に乗って肝周囲に及ぶという説や，右傍結腸溝経由の経腹膜行性，リンパ行性，血行性など様々な説があるが，一定の見解は得られていない[1)5)7)9)10)]．症状としては強い右胸部痛や右季肋部痛が多い．肝周囲と壁側腹膜や横隔膜との癒着により，呼吸や体動で右胸部から右季肋部における疼痛が出現する[1)3)5)]．女性の*C.trachomatis*への感染は半数以上が無症状に経過し[1)11)]，慢性化すると不妊となること以外にも，FHCSを発症すれば癒着性イレウスや，慢性的な右胸部から右季肋部痛の原因ともなりえるため感染早期からの治療が望まれる[8)9)]．特徴的な所見は造影CT動脈相における肝被膜下の濃染や[1)2)11)12)]，腹腔所見での肝臓と壁側腹膜や横隔膜とのviolin string adhesionという線維性癒着が挙げられる[1)2)4)5)7)9-11)12)]．造影CTでの所見は症状発現から平均1週間前後でFHCSの急性期診断に有用である[1)2)11)12)]．しかしながら実際には早期診断は困難である．理由としては①胆道系疾患や消化器疾患と症状が似ていること[2)7)8)10)]，自験例と同様に②FHCSの前後でPIDの症状を呈さない場合があること[1)2)6)8)11)]，③本症例を疑ったとしても若年女性に対して腹腔鏡での観察という侵襲的な検査は発症早期には避けられる傾向にあること[2)7)]が挙げられる．また，violin string adhesionは慢性期の所見であり[2)]，急性期の診断には有用ではないと考えられる．

村尾らによる臨床診断基準の試案（Table1）[13)]の報告があるが[1)12)14)15)]，確立されたFHCSの診断基準はない．自験例はMajor Criteria，Minor Criteriaでの診断基準は満たさず，Definitive Criteriaでの診断となった．経腟エコーや内診ではPIDは否定されたが，人工妊娠中絶後であり症状や年齢から術前にFHCSを疑い得たため，腹腔鏡下虫垂切除術中の所見で診断に至った．*C.trachomatis*の抗体価のうちIgM高値から初感染かつ急性期であると考えた．また，*C.trachomatis*感染の急性期は，肝被膜の充血や点状出血および線維素性滲出を伴い，慢性期になると肝臓と腹壁の間にバンド状の線維性癒着violin sting adhesionが生じる[16)]．自験例は*C.trachomatis*抗体価と腹腔所見より，*C.trachomatis*が起炎菌のFHCS急性期の所見であると判断した．

自験例は急性虫垂炎を併発したため腹腔鏡手術を行い，FHCSの急性期に確定診断に至った

Table 1

Major Criteria
1. 季肋部（～側腹部）の自発痛または圧痛
2. 体動・深呼吸時痛またはMurphy徴候
Minor Criteria
1. クラミジアまたは淋菌陽性
2. 内科医・外科医による除外診断
3. 37℃以上の発熱
4. 急性骨盤腹膜炎症状の先行または合併
5. 炎症反応陽性（CRP，WBC上昇など）
Definitive Criteria
腹腔鏡所見による診断

Major Criteriaの2項目とも満たし，かつMinor Criteriaの3項目以上満たす場合，臨床所見からFitz-Hugh-Curtis症候群と診断する．満たさない場合はDefinitive Criteriaである腹腔鏡所見により診断する．

比較的稀な症例であるが，腹腔鏡手術の際には腹腔内全体を注意深く観察することが肝要である．

FHCSは右胸部から右上腹部の疼痛を主訴とするため，患者は内科を受診し消化器疾患として治療される，もしくは急性腹症として外科を受診することが多い疾患である[8)17)]．的確な診断，治療が行われなければ癒着性イレウスや不妊の合併の可能性，さらなる感染の拡大を引き起こす可能性がある．そのためFHCSは女性の胸痛，腹痛において念頭に置くべき疾患であると考えられる．

結　　語

腹腔鏡所見で急性期のFHCSを疑い，確定診断に至った症例を経験した．

開示すべき潜在的利益相反状態はない．

文　　献

1）岩破一博．性器クラミジア感染症．京府医大誌, 122: 433-446, 2013.

2）坂谷彰彦，今村綱男，田村哲男，小泉優子，小山里香子，木村宗芳，荒岡秀樹，竹内和男．造影CTでの肝被膜濃染像が診断に有用であったFitz-Hugh-Curtis症候群の1例．日腹部救急医会誌，33: 1023-1026, 2013.

3）花城徳一，石川正志，西岡将規，菊辻徹，柏木豊，三木久嗣．急性虫垂炎と診断して手術を行ったクラミジア骨盤腹膜炎の6例．日臨外会誌，64: 198-201, 2003.

4）椎野豊，尾碕俊造，小室万里，篠原克浩，北畑有司．腹腔鏡で診断・治療し得た虫垂炎を併発したFitz-Hugh-Curtis症候群の1例．日腹部救急医会誌, 24: 665-668, 2004.

5）大西雄二，和田俊朗，桑田剛．性器クラミジア感染症，特にFitz-Hugh-Curtis症候群の経験例．宮崎医師会誌, 26: 139-142, 2002.

6）森義雄，藤野和巳，田村公之，大谷晴久，前田孝夫，湯川進．Fitz-Hugh-Curtis症候群の1例．日内会誌, 85: 1763-1764, 1996.

7）松原毅，柴北宗顕，槙野好成，橘球，内田正昭．胆石症に伴ったFitz-Hugh-Curtis症候群の1例．日臨外会誌, 64: 715-718, 2003.

8）神田和亮，入江真，甲斐信博，南宣行．Fitz-Hugh-Curtis症候群の1例．日臨外会誌, 62: 997-1001, 2001.

9）蓮田慶太郎，蓮田晶一．腹腔鏡下手術で診断と治療を行ったFitz-Hugh-Curtis症候群の5例．日臨外会誌, 66: 448-452, 2005.

10）松本勲，高橋一郎，品川誠，吉田政之，山崎四郎，花立史香．腸閉塞で発症したクラミジア感染症Fitz-Hugh-Curtis症候群の1手術例．日消外会誌, 31: 2374-2378, 1998.

11）菱木知郎，川野みどり，平田貴，村松俊範．急性腹症にて発症した*Chlamydia trachomatis*感染によるFitz-Hugh-Curtis syndromeの1例．日小外会誌，41: 33-36, 2005.

12）舘野晴彦，着本望音，野尻圭一郎，久保一美，泉恭代，大森茂．画像所見が診断の一助となったFitz-Hugh-Curtis症候群の2例．日内会誌, 104: 2388-2393, 2014.

13）村尾寛，三浦耕子，大畑尚子，仲本哲，金城国仁，高橋慶行，橋口幹夫．Fitz-Hugh-Curtis症候群の臨床診断126例の検討．日産婦誌, 54: 1681-1685, 2002.

14）秋武正和，近藤正俊．クラミジア感染症．臨床と研究, 93: 36-42, 2016.

15）大井友香子，岩宮正，伊藤風太，金森玲，沈嬌，三宅達也，田口貴子，脇本哲，隅蔵智子，大山拓真，竹村昌彦．陳旧性Fitz-Hugh-Curtis症候群（FHCS）による小腸イレウスを発症した卵巣嚢腫の症例．日産婦内視鏡会誌, 33: 205-208, 2017.

16）Lopez-Zeno JA, Keith LG, Berger GS. The Fitz-Hugh-Curtis syndrome revisited. Changing perspectives after half a century. J Reprod Med, 30: 567-582, 1985.

17）伊藤裕之，宇野裕典，鈴木比佐，井上圭右，崔吉永，川村千佳，稲荷場ひろみ，岡村幹夫．若年女性のクラミジア感染によるFitz-Hugh-Curtis症候群10例の検討．日内会誌, 94: 135-137, 2005.