症例報告

超高齢者小腸結核穿孔の1例

満田　雅人[1]，渡邉　信之[1]，伊藤　博士[1]，當麻　敦史[1]
真崎　　武[2]，落合登志哉*[1,3]，大辻　英吾[3]

[1]京都府立医科大学附属北部医療センター外科
[2]京都府立医科大学附属北部医療センター病理診断科
[3]京都府立医科大学大学院医学研究科消化器外科学

A Case of Perforated Small Intestinal Tuberculosis of Super Elderly

Masato Mitsuda[1], Nobuyuki Watanabe[1], Hiroshi Ito[1], Atsushi Toma[1],
Takeshi Mazaki[2], Toshiya Ochiai[1] and Eigo Otsuji[3]

[1]*Department of Surgery,*
North Medical Center Kyoto Prefectural University of Medicine
[2]*Department of Pathology,*
North Medical Center Kyoto Prefectural University of Medicine
[3]*Department of Digestive Surgery,*
Kyoto Prefectural University of Medicine Graduate School of Medical Science

抄　　録

症例は95歳男性．肺炎に対して前医で抗菌薬治療を受けていた．入院経過中に腹痛を訴えCT検査でfree airを認めたため，消化管穿孔疑いで当院紹介となり同日臨時手術を施行した．術中所見で小腸漿膜面に2カ所の肉眼的異常所見を認め，うち1カ所はその中央部で穿孔していた．両病変ともに周囲にリンパ節腫大を認め，腸間膜や壁側腹膜に多数の白色の小結節を認めた．術後4日目に病理診断で小腸結核と判明し，同日喀痰検査で活動性肺結核も判明し抗結核治療が開始された．近年結核患者の減少に伴い腸結核も減少しており，さらに腸結核の穿孔は比較的稀であり本邦でも報告例が少ないので報告する．

キーワード：小腸結核，小腸穿孔，超高齢者．

Abstract

A 95-year-old man had been treated for pneumonia with antibiotics at another hospital. During hospitalization, computed tomography revealed free air in the abdomen suggesting intestinal perforation, and he

平成30年8月17日受付　平成30年11月6日受理
*連絡先　落合登志哉　〒629-2261 京都府与謝郡与謝野町字男山481
mmitsuda@koto.kpu-m.ac.jp

was referred to our hospital. An emergency laparotomy performed on the day of admission revealed 2 grossly abnormal serosal surfaces in the small intestine, 1 of which was perforated. A few swollen lymph nodes were identified around both lesions. Several white nodules were identified in the mesenteric and parietal peritoneum. Four days postoperatively, histopathological examination confirmed a diagnosis of tuberculosis of the small intestine. Antituberculous therapy was initiated on the same day following a diagnosis of active pulmonary tuberculosis. Recently, the occurrence of intestinal tuberculosis has reduced with a decrease in the tuberculosis burden. Small intestinal perforation secondary to tuberculosis is rare in Japan. We report this case.

Key Words: Intestinal tuberculosis, Intestinal perforation, Super elderly.

緒　　言

本邦では年々肺結核患者が減少し，それに伴い腸結核も減少しているが未だ注意すべき疾患の一つである．腸結核は病状の進展に伴い腸が壁肥厚するため穿孔することは比較的稀とされている[1]．今回われわれは，95歳男性に発症した小腸結核穿孔の1例を経験したので報告する．

症　　例

患者：95歳，男性．

主訴：腹痛．

既往歴：弁膜症（大動脈弁閉鎖不全症，僧帽弁閉鎖不全症，三尖弁閉鎖不全症），鬱血性心不全，C型肝炎，高尿酸血症，肝血管腫（S6），左副腎腫瘍，急性虫垂炎（65歳時 虫垂切除術），前立腺肥大症（88歳時 経尿道的前立腺切除術），右鼠径ヘルニア（88歳時 ヘルニア修復術）．

内服歴：トラセミド，アロプリノール，フロセミド，ブロムヘキシン，ランソプラゾール，セフカペンピボキシル，イソソルビド．

アレルギー歴：特記すべきことなし．

現病歴：繰り返す肺炎に対して前医で抗菌薬治療を受けていた．入院経過中に腹痛が出現し，腹部CTでfree airを認めたため，手術目的に当院転院搬送となった．

入院時現症：体温38.5℃，血圧152/86mmHg，脈拍98/min，SpO_2 93％，呼吸数26回/min

理学所見：上腹部に圧痛と筋性防御を認めた．

血液検査所見：WBC 14300/mm^3,CRP 6.3mg/dlと炎症反応の上昇を認めた（Table. 1）．

胸部X線検査：両肺野に多数の小結節影を認めた（Fig. 1）．

胸部単純CT検査：胸部レントゲン同様の小結節を認め，右中肺葉や左下肺葉に特に多く見られた（Fig. 2a）．

Table. 1　Laboratory data on admission.

BUN	13.8	mg/dl	WBC	14300	/mm^3
Cre	0.6	mg/dl	RBC	330×10^4	/mm^3
AST	50	IU/L	Plt	33.0×10^4	/mm^3
ALT	30	IU/L	NEUT	94.4	%
LDH	174	IU/L	LYMP	1.7	%
CRP	6.3	mg/dl	MONO	2.6	%
			EOS	0.2	%
CA19-9	21.8	U/ml	BASO	0.1	%
CEA	3.7	ng/ml	LUC	0.9	%

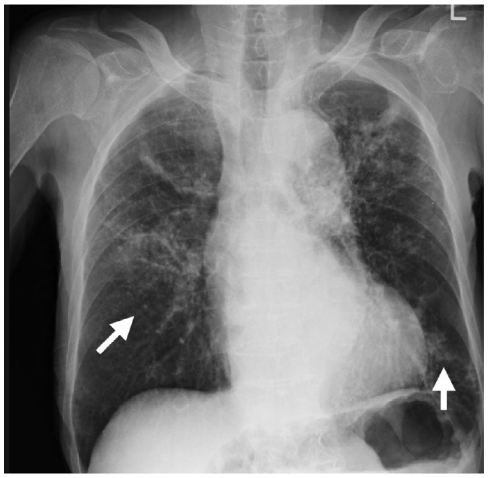

Fig. 1　Chest X-ray showed the coin lesion on both lung field（White arrow）.

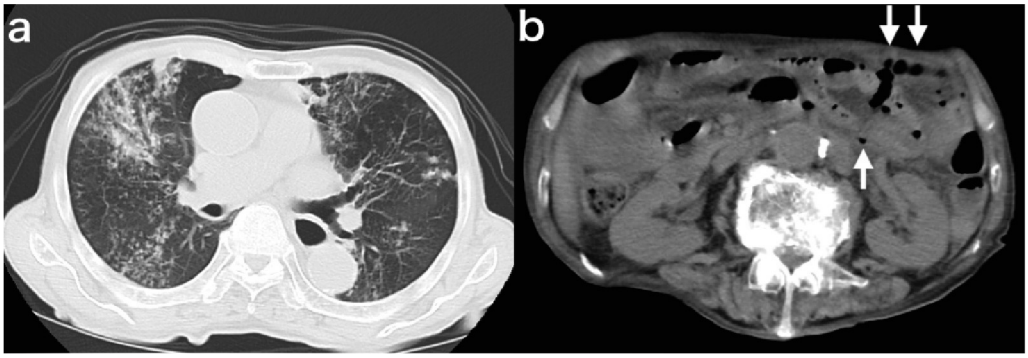

Fig. 2　a: Chest CT showed the coin lesion on both lung field. Especially, in right middle and left lower lung lobe.
b: Abdominal CT showed free air（White arrow）.

腹部単純CT検査：上腹部にfree airあり，小腸間膜内にもairを認めた．明らかなmassやリンパ節腫大は指摘し得なかった（Fig. 2b）．

手術所見：小腸漿膜面に肉眼的異常所見を2カ所認めた．腫瘤性に隆起し，弾性硬であった．1つはTreitz靭帯から肛門側に約80cmの部位で腫瘤を触知し，周囲のリンパ節腫大を認めた（Fig. 3a）．もう一方は回盲部から口側約40cmの部位で腫瘤を触知し，その中央で穿孔し，周囲のリンパ節腫大を認めた（Fig. 3b）．また腸間膜や壁側腹膜にも多数の白色の小結節を認めた（Fig. 3c）．

切除標本：腸間膜付着部対側に18×34mmの卵円形の潰瘍あり，その中心に径 5mmの穿孔を認めた（Fig. 4）．

病理組織学所見：粘膜下層から漿膜下層までに多数の肉芽腫形成を認めた．肉芽種は中心に乾酪壊死を伴っており，Langhans型巨細胞を認めた．リンパ節にも同様の肉芽種の形成を多数認めた（Fig. 5）．以上より，小腸結核と診断し

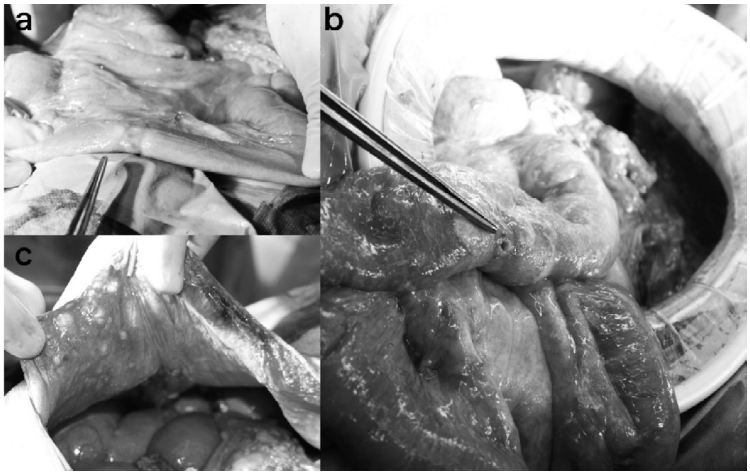

Fig. 3 a: The grossly abnormal rough serosal surface was detected in small intestine 80cm distant from the Treitz' ligament.
b: The small intestinal perforation was 40cm distant from Bauhin's valve.
c: Many small white nodules were on the mesenterium and parietal peritoneum.

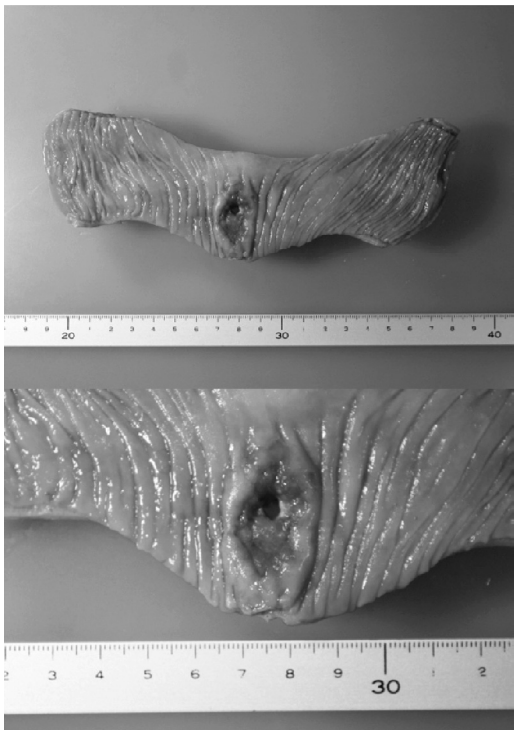

Fig. 4 Macroscopic findings of resected specimen showed ulcer（18 × 34mm）and perforation.

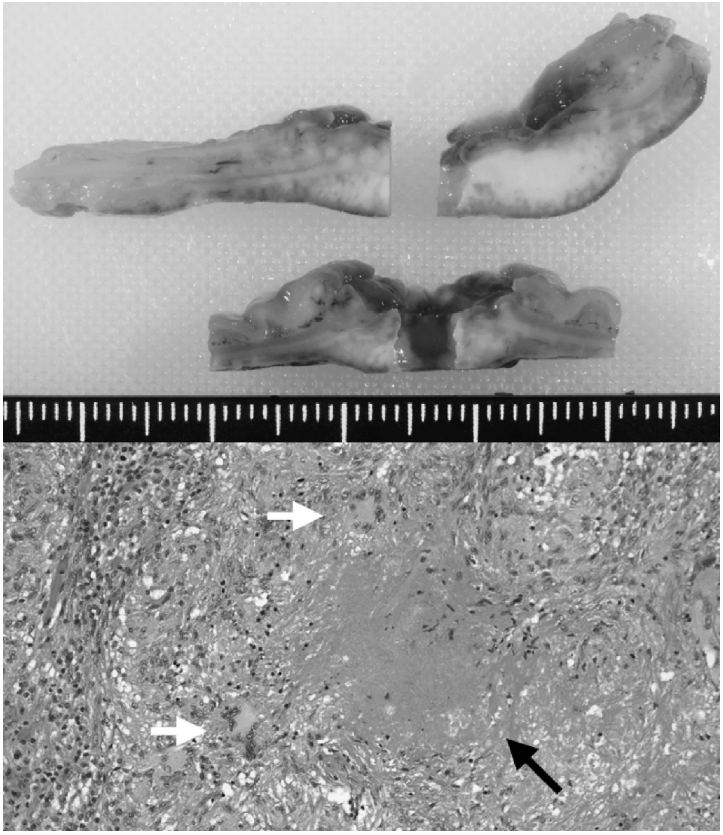

Fig. 5　Pathological findings. Many granulomas with Langhans' giant cells（White arrow）and caseous necrosis（Black arrow）were seen in from the submucosa to subserosa in the small intestine. The same findings were seen in the lymph node.（H.E. × 100）

た．

術後経過：第1病日，腹部所見には問題なかったが，SpO_2 92％と低値が持続した．第3病日，炎症マーカーは最高値から減少に転じたが依然高値であった．第4病日，SpO_2低下と炎症反応が遷延するため喀痰検査施行したところ抗酸菌陽性，ガフキー6号の診断であり，また同日病理診断で小腸結核が明らかとなったため抗結核治療を開始した．三剤併用治療で軽快し第104病日に退院となった．

考　　察

厚生労働省の平成29年結核登録者情報調査年報集計結果によると[2]，結核罹患率は平成9～11年の逆転増加を除けば，昭和36年に患者登録制度の整備が行われてから以後，昭和37年から現在に至るまで毎年減少傾向が続いており，平成26年には年間結核新規登録者数は初めて2万人を下回った．しかし未だに1万6千人以上の結核患者が新たに登録されており，結核による死亡は2,303人，死亡率順位は30位である．患者の年齢分布を見ると，かつて結核が蔓延していた時代に感染したと考えられる70歳以上の年齢層（既感染発病＝二次結核）と69歳以下とで罹患率に大きな差がある．70歳以上で罹患率が人口10万対56.7に対し，69歳以下で5.1となっている．全体では13.3と欧米諸国と比較して高値であり，世界保健機関が採択した結核世界戦略の

目標値である人口10万人対10以下の結核低蔓延状況は達成できていない．また新登録結核患者の高齢化は年々進行しており，60歳以上が71.1％を占め，80歳以上は40.0％を占めている．肺外結核患者数は4,738人（活動性全結核患者数：11,097人，喀痰塗抹陽性肺結核患者数：6,359人）であった．

腸結核も肺外結核のひとつであり，結核菌を含む喀痰を嚥下し腸管に到達することで発症するとされている．肺結核があれば続発性，なければ原発性と分類される[3]．

腸結核の診断基準はPaustianら[4]によると，①組織の動物接種または培養による結核菌の証明，②病変部の病理学的検索による結核菌の証明，③病変部の病理学的検索による乾酪壊死を伴った肉芽腫の証明，④切除標本に典型的な肉眼所見を認め，かつ腸間膜リンパ節に組織学的所見を証明，以上4項目のうち1つを満たすことである．

腸結核の合併症は出血・狭窄・吸収不全・瘻孔・穿孔であるが，穿孔を起こすことは比較的稀（1.2～4.0％）と言われている[1)5]．理由としては①潰瘍底に一致して肉芽腫が形成，②漿膜の反応性肥厚，③腸管相互の線維性癒着が挙げられている[6]．しかし一方で穿孔する理由として①結合織増生不良で被胞が薄い不安定乾酪巣，②栄養状態不良による潰瘍上皮の再生不良が挙げられている[7,9]．

自験例は病変部・周囲リンパ節ともに乾酪性肉芽腫を認めるのでPaustianらの診断基準を満たし，また肺結核を伴っていることから，続発性腸結核と診断した．今回，自験例では術前から胸部X線検査で異常所見を認めており，術後もSpO_2の低値が持続していたが，術後4日目に病理診断で腸結核が判明するまでは肺結核の診断に至らなかった．前医内科で繰り返す肺炎の診断の元で抗菌薬治療が続けられており，当院搬入時から臨時手術が行われるまでの間に胸部X線検査に対する十分な考察が行えていなかったことが一つ目の理由として挙げられる．また手術時に観察しうる病変部の外観や切除標本の肉眼的所見は腸結核に特徴的な輪状潰瘍や萎縮性瘢痕を認めず，Borrmann 2型のような周堤を伴っており，悪性リンパ腫の小腸転移に酷似しており，腸結核の鑑別が挙がっていなければ診断が難しいことなどが二つ目の理由として考えられる．穿孔の理由は前医での肺炎に対する長期入院に伴う栄養状態不良と考えられる．抗結核治療開始後は順調に回復し第104病日に退院となった．

医学中央雑誌で「腸結核」「穿孔」をkey wordsに検索したところ，1983年から2017年までで自験例を含め本邦報告例は43例（会議録を除く）であった．平均年齢は56.9歳（23～95歳）で，男性29例/女性14例と男性に多く，発生部位は回腸37例，空腸4例，S状結腸1例，小腸と大腸に多発するものが1例と回腸に多く認めた．死亡リスクに年齢・術前の結核治療歴が挙げられる[10]．自験例は95歳と検索しうる症例中では最高齢で，かつ結核未治療であったが救命することができた．今後は結核罹患率が減少することが予想され，それに伴い腸結核の頻度も低下していくが，自験例の様に特に高齢者の肺病変を伴う急性腹症の鑑別診断の一つに腸結核を考慮する必要があると考える．

結　　語

超高齢者の肺結核症，続発性小腸結核穿孔を経験した．肺病変が併存する高齢者では腸結核も鑑別診断にあげることで早期の診断・治療につながる可能性がある．自験例は超高齢であったが手術により救命し，肺結核も治療することができた．

開示すべき潜在的利益相反状態はない．

文　　献

1）Commeraswamy R, Leone S, Rodescu D: A case of perforation of tuberculous enteritis. Am Rev Respir Dis 1971; 104: 514-517.
2）公益財団法人 結核予防会 結核研究所 疫学情報センター: 結核の統計2017（Accessed February 21, 2016. at http://www.jata.or.jp/rit/ekigaku/toukei）
3）Aston NO: Abdominal tuberculosis. World J Surg 1997; 21: 492-499.
4）Paustian FF, Bockus HL: So-called primary ulcerohypertrophic ileocecal tuberculosis. Am J Med 1959; 27: 509.
5）松山悟，西村一宣，原雅雄: 非特異的な微小病変で発症した二次性結核穿孔の1例．日臨外会誌 2015; 76: 1710-1714.
6）Sweetman WR, Wise RA: Acute perforated tuberculous enteritis: surgical treatment. Ann Surg 1959; 149: 143-148.
7）西野聡，安田成雄，松葉理恵子，吉田勉，松下捷彦，金子一郎: 空腸穿孔を合併した腸結核の1例．IRYO 1992; 46: 450-453.
8）中山宏道，難波江俊永，安井隆晴，藤井昌志，川本雅彦，梅田修洋，石川幹真，上村哲郎，中野龍治，内山明彦: 腸結核による小腸穿孔の1例．臨牀と研究 2014; 92: 1169-1172.
9）猪熊哲朗，上尾太郎，柴峠光成，井谷智尚，三村純，小森英司，藤堂彰男，小川栄一，北村浩，松枝重樹，荻野哲朗: 穿孔性腹膜炎をきたした小腸結核の1例．日消誌 2001; 98: 553-558.
10）新宅谷隆太，坂部龍太郎，長谷諭，田原浩，布袋裕士，前田佳之: 救命した86歳小腸結核穿孔の1例．日臨外会誌 2014; 75: 1287-1291.